ФЕДЕРАЛЬНОЕ ГОСУДАРСТВЕННОЕ БЮДЖЕТНОЕ УЧРЕЖДЕНИЕ НАУКИ «ИНСТИТУТ ХИМИЧЕСКОЙ БИОЛОГИИ И ФУНДАМЕНТАЛЬНОЙ МЕДИЦИНЫ» СИБИРСКОГО ОТДЕЛЕНИЯ РОССИЙСКОЙ АКАДЕМИИ НАУК

ФЕДЕРАЛЬНОЕ ГОСУДАРСТВЕННОЕ БЮДЖЕТНОЕ НАУЧНОЕ УЧРЕЖДЕНИЕ «ФЕДЕРАЛЬНЫЙ ИССЛЕДОВАТЕЛЬСКИЙ ЦЕНТР ФУНДАМЕНТАЛЬНОЙ И ТРАНСЛЯЦИОННОЙ МЕДИЦИНЫ» МИНИСТЕРСТВА ОБРАЗОВАНИЯ И НАУКИ РОССИЙСКОЙ ФЕДЕРАЦИИ

На правах рукописи

ХОМЕНЮК Сергей Владимирович

МОРФОЛОГИЯ РЕГЕНЕРАТОРНЫХ ПРОЦЕССОВ ПРИ ИМПЛАНТАЦИИ КОЛЛАГЕНОВОГО МАТЕРИАЛА С АДСОРБИРОВАННЫМИ МУЛЬТИПОТЕНТНЫМИ СТРОМАЛЬНЫМИ КЛЕТКАМИ

3.3.2 – патологическая анатомия

ДИССЕРТАЦИЯ

на соискание ученой степени кандидата медицинских наук

Научный руководитель:

Доктор медицинских наук, профессор, Заслуженный врач России Шевела Андрей Иванович

Новосибирск – 2023

ОГЛАВЛЕНИЕ

ВВЕДЕНИЕ 4

ОБЗОР ЛИТЕРАТУРЫ

Глава 1. СОВРЕМЕННЫЕ ПРЕДСТАВЛЕНИЯ О МОРФОГЕНЕЗЕ РЕГЕНЕРАТОРНЫХ ПРОЦЕССОВ ПРИ ИСПОЛЬЗОВАНИИ БИОДЕГРАДИРУЕМЫХ ИМПЛАНТОВ 11

1.1. Результаты имплантации коллагеновых материалов с мультипотентными стромальными клетками 13
1.2. Результаты применения различных имплантатов с коллагеновым покрытием и мультипотентными стромальными клетками 21
1.3. Результаты применения неколлагеновых быстро деградируемых полимеров с мультипотентными стромальными клетками 25
1.4. Резюме 34

СОБСТВЕННЫЕ ИССЛЕДОВАНИЯ

Глава 2. МАТЕРИАЛ И МЕТОДЫ ИССЛЕДОВАНИЯ 35

2.1. Выделение мультипотентных мезенхимальных стромальных клеток, их характеристики и подготовка к введению в организм 35
2.2. Хирургическое вмешательство для имплантации коллагеновой мембраны с адсорбированными мультипотентными стромальными клетками 38
2.3. Морфологические и морфометрические методы исследования, статистическая обработка полученных данных 39

Глава 3. МОРФОЛОГИЧЕСКИЕ ИЗМЕНЕНИЯ ТКАНЕЙ ПОСЛЕ ИМПЛАНТАЦИИ КОЛЛАГЕНОВОГО МАТЕРИАЛА С АДСОРБИРОВАННЫМИ МУЛЬТИПОТЕНТНЫМИ СТРОМАЛЬНЫМИ КЛЕТКАМИ 42

Глава 4. КОЛИЧЕСТВЕННАЯ МОРФОЛОГИЧЕСКАЯ ОЦЕНКА РЕОРГАНИЗАЦИИ ТКАНЕЙ ПОСЛЕ ИМПЛАНТАЦИИ КОЛЛАГЕНОВОГО МАТЕРИАЛА С АДСОРБИРОВАННЫМИ МУЛЬТИПОТЕНТНЫМИ СТРОМАЛЬНЫМИ КЛЕТКАМИ .. 75

4.1. Особенности биодеградации периферии коллагенового материала после имплантации с адсорбированными мультипотентными стромальными клетками 75

4.2. Морфометрическое изучения влияния мультипотентных стромальных клеток на деградацию центральной части имплантированного коллагена 90
4.3. Резюме 103

ЗАКЛЮЧЕНИЕ 105
ВЫВОДЫ 107
ПРАКТИЧЕСКИЕ РЕКОМЕНДАЦИИ 109
СПИСОК ЛИТЕРАТУРЫ 110

ВВЕДЕНИЕ

Актуальность темы. Особое место среди биополимеров, используемых для создания имплантатов, занимают биодеградируемые материалы, которые разрушаются быстро и без остатков. Для практической медицины большой интерес представляют изделия из коллагена, в большой мере из-за их механической прочности и в то же время – легкости сгибания, упругости, значительной биосовместимости, полной и быстрой абсорбции (Сирак С.В. и др., 2010).

Между тем, в ряде работ показана возможность инкапсуляции абсорбируемых шовных материалов, произведенных на основе коллагена, и развития гранулематозных реакций на их имплантацию (Майбородин И.В. и др., 2013, 2014; Кузнецова И.В. и др., 2014). Имеются данные, косвенно подтверждающие возможность развития некоторых нежелательных реакций на внедрение коллагеновых материалов в особых условиях (Ye Q. et al., 2010, 2011).

Мультипотентные стромальные клетки (МСК) широко применяют в регенеративной медицине после установления их значимого положительного влияния на процессы репарации (Basan T. et al., 2017). В клинических испытаниях МСК обычно вводят в виде суспензии или в сочетании с трехмерными каркасами (матрицами). Тем не менее, матрицы могут в значительной степени влиять на судьбы МСК, вызывая потерю функциональности с течением времени. Идеальная матрица должна задерживать дифференцирование МСК, пока паракринные сигналы от организма-хозяина не вызовут их изменение (Pandolfi L. et al., 2017).

Применение биоразлагаемых матриц на основе коллагена с мультипотентными клетками представляет собой новый подход к усилению регенерации тканей, который может позволить избежать многих ограничений современных методов лечения. Синтетические биоматериалы на основе коллагена могут быть эффективными каркасами для применения в регенеративной стоматологии благодаря имитации внеклеточного матрикса тканей хозяина (Samiei M. et al., 2022). Эти биоматериалы являются биосовместимыми, биоразлагаемыми, легкодоступными и нетоксичными для клеток, способность которых способствует клеточному ответу и заживлению ран в черепно-лицевой области. Коллаген может включать другие биомолекулы, чтобы вызвать минерализацию в кальцифицированных тканях, таких как кость и зуб. Кроме того, добавление этих молекул или других полимеров к биоматериа-

лам на основе коллагена может улучшать механические свойства, что важно в областях, несущих нагрузку, таких как нижняя челюсть.

В настоящее время появилось множество инновационных биоматериалов на основе коллагена, от гемостатических коллагеновых губок до регенеративных каркасов костей/тканей и инъекционных коллагеновых матриц для генной или клеточной регенеративной терапии (Binlateh T. et al., 2022). Существуют разные источники коллагена – от животного до морского происхождения, а также растительных экстрактов рекомбинантного человеческого коллагена I типа (rhCOL1).

Коллагеновые матрицы или скаффолды очень часто используют для доставки МСК в организм. Практически во всех публикациях, посвященных использованию коллагена в качестве матриц для МСК, отмечается хорошее взаимодействие между биополимером, клетками и организмом (Rodrigues M. et al., 2013; Aubert L. et al., 2017; Nguyen B.B. et al., 2017; Yates C.C. et al., 2017; Basan T. et al., 2017). Следует отметить, что имплантация МСК для реконструкции тканей приводит к быстрой гибели этих клеток, поскольку на них воздействуют неспецифические сигналы воспаления, генерируемые в ранах, в том числе в ответ на любое имплантированное инородное тело (Rodrigues M. et al., 2013; Yates C.C. et al., 2017). МСК, выращенные на компоненте внеклеточного матрикса Tenascin-C и коллагене I типа, показали преимущество в выживаемости в присутствии FasL (трансмембранного протеина, связывание которого с рецептором, индуцирует апоптоз) (Rodrigues M. et al., 2013).

Изделия низкой жесткости на основе коллагена I типа (гемостатическая пена) применяют в качестве миметической ниши для МСК человека с целью сохранения стволовой структуры in vitro. Инертная микросреда пены на основе коллагена позволила 80% культивируемых МСК оставаться жизнеспособными. В таком трехмерном окружении МСК приобретали уплощенную морфологию и сохраняли недифференцированное состояние с базальной секреторной активностью (Aubert L. et al., 2017). При оценке регенеративного потенциала различных коллагеновых матриц для стволовых клеток было установлено значительное усиление регенерации периодонтальной связки, восстановление адгезии достигало 77% против 13% в контрольной группе (Basan T. et al., 2017). В то же время показано, что матрицы с МСК могут вызывать более выраженный воспалительный ответ, ангиогенез и области раннего формирования кости по сравнению с матрицами без клеток (Alhag M. et al., 2011).

Степень разработанности темы исследования. За последнее десятилетие в области биоматериалов на основе коллагена появилось множество инноваций. Были разработаны и усовершенствованы гемостатические коллагеновые губки, костно-тканевые регенеративные каркасы и инъекционные коллагеновые матрицы для генной или клеточной регенеративной терапии (Domingues J.A. et al., 2016; Mansouri V. et al., 2017). В подавляющем большинстве публикаций, посвященных использованию коллагена в качестве матриц для МСК, отмечается хорошее взаимодействие между биополимером, клетками и организмом, за исключением некоторых случаев развития нежелательных реакций (Майбородин И.В. и др., 2019; Nguyen B.B. et al., 2017; Huang Y. et al., 2022). Вместе с тем явно недостаточно данных о влиянии самих МСК на процессы взаимодействия коллагеновых материалов с живым организмом. Имеются противоречивые данные о деградации коллагена с развитием реакций на инородное тело. Отсутствие понимания динамики и выраженности таких процессов не позволяет оценивать сроки полного лизиса подобных материалов, разрабатывать эффективные методы профилактики и лечения возможных осложнений.

Цель исследования: изучить особенности регенераторных процессов после имплантации коллагеновых мембран с адсорбированными аутологичными мультипотентными мезенхимальными стромальными клетками костномозгового происхождения в эксперименте.

Задачи исследования:

1. Методами световой микроскопии с применением иммуногистохимии изучить характер регенераторных реакций и процессы деградации коллагенового материала, имплантированного в подкожную клетчатку крыс.

2. Установить особенности регенерации тканей и деструкции имплантированной коллагеновой мембраны с адсорбированными аутологичными МСК костномозгового происхождения.

3. С использованием люминесцентных методов микроскопии установить судьбу введенных в подкожную клетчатку аутологичных МСК костномозгового происхождения, адсорбированных на коллагеновой мембране.

4. На основании применения морфометрии определить динамику клеточных реакций на внедрение коллагеновой матрицы с и без адсорбированных аутологичных МСК костномозгового происхождения.

Научная новизна исследования. Впервые установлено, что к особенностям регенераторных процессов при применении коллагеновой мембраны

с адсорбированными аутологичными МСК костномозгового происхождения относятся усиление васкуляризации, в том числе и за счет формирования сосудов с участием введенных клеток, и клеточной инфильтрации. Совокупность этих факторов приводит к ускоренной деградации всего имплантированного коллагена, включая и его более плотные участки. Лимфангиогенез с участием введенных аутологичных МСК костномозгового происхождения обусловливает более эффективное удаление продуктов гидролиза и лизиса имплантированного коллагена, что также создает условия для его более быстрого и полного разрушения.

Впервые установлено, что в течение 2 – 3 нед у крыс все аутологичные МСК костномозгового происхождения, адсорбированные на коллагеновой мембране, разрушаются и фагоцитируются макрофагами, также в этот промежуток времени исчезают структуры, образованные из этих клеток в результате дифференцировки МСК.

Впервые обнаружено, что гранулемы инородного тела в подкожной клетчатке крыс после имплантации коллагенового изделия с адсорбированными аутологичными МСК костномозгового происхождения образуются на 1 нед раньше, чем после внедрения чистого коллагена. На одну неделю раньше (к 4-й неделе) происходит полная деструкция всей коллагеновой матрицы вместе с более плотными участками.

Теоретическое и практическое значение работы. Получены новые знания об особенностях тканевых реакций на имплантацию коллагеновых материалов с адсорбированными на поверхности аутологичными МСК костномозгового происхождения. В связи с тем, что в ответ на присутствие в тканях плотных, медленно лизируемых компонентов коллагеновой мембраны возможно развитие гранулематозного воспаления, для внедрения в организм следует выбирать наиболее однородные коллагеновые материалы, без отличающихся по плотности участков.

В связи с обнаруженным усилением васкуляризации с участием введенных аутологичных МСК костномозгового происхождения, их последующей элиминацией из стенок сосудов и возрастанием содержания эритроцитов в тканях, являются целесообразными разработка и проведение мероприятий, направленных на стабилизацию и уменьшение проницаемости сосудистой стенки при процедурах имплантации в условиях использованной клеточной технологии. В работе показано, что для идентификации, обнаружения и изу-

чения эластиновых структур сосудистых оболочек и, возможно, эндотелиальной выстилки, целесообразно применять флюоресцентный краситель Vybrant-CM-Dil, встроенный в мембраны адсорбированных аутологичных МСК костномозгового происхождения.

Методология и методы исследования. Методология исследования основана на применении принципов и методов комплексного морфологического анализа (световая и люминесцентная микроскопия, иммуногистохимия, морфометрический анализ) реорганизации и регенерации тканей после имплантации полимера биологического происхождения и применения клеточных технологий для воздействия на процессы деградации такого материала, общих подходах к экспериментальному моделированию, созданию новых маркеров иммуно-, гисто- и цитохимии. Объект исследований – образцы тканей крыс после имплантации коллагенового материала и использования аутологичных МСК костномозгового происхождения. Предмет исследования – особенности регенерации тканей с оценкой характера деградации имплантированного инородного коллагена в условиях применения аутологичных МСК костномозгового происхождения.

На защиту выносятся следующие основные положения:

1. К особенностям регенераторных реакций при применении коллагеновой мембраны с адсорбированными аутологичными МСК костномозгового происхождения относятся усиление васкуляризации и клеточной инфильтрации.

2. Гранулемы инородного тела после имплантации коллагенового изделия с адсорбированными аутологичными МСК костномозгового происхождения у крыс образуются на одну неделю раньше, чем после внедрения чистого коллагена. На одну неделю раньше происходит полная деструкция коллагенового материала вместе с более плотными участками.

3. В течение 2 – 3 нед все аутологичные МСК костномозгового происхождения, введенные в ткани вместе с коллагеновой мембраной, разрушаются и фагоцитируются макрофагами.

4. После полного лизиса коллагеновой матрицы выраженность воспаления резко снижается, значительно уменьшаются количественные показатели васкуляризации (в 2,6 раза) и клеточной инфильтраций (в 2,7 раза) окружающих тканей.

Степень достоверности и апробация результатов. Использованные методы исследования (световая и люминесцентная микроскопия, иммуноги-

стохимия, морфометрический анализ), имплантации коллагенового материала и применения клеточных технологий с использованием современного сертифицированного оборудования, адекватная статистическая обработка количественных данных соответствуют поставленным цели и задачам, позволяют получить достоверные результаты и сделать обоснованные выводы. Диссертация выполнена на достаточном экспериментальном материале (использовано 96 самцов инбредных линейных крыс Wag, которым подкожно внедряли фрагменты коллагеновой мембраны без и с адсорбированными на поверхности аутологичными МСК костномозгового происхождения). Сформулированные научные положения, выводы и практические рекомендации основаны на результатах собственных исследований, не носят характера умозрительных заключений и вытекают из результатов работы.

Апробация работы. Результаты проведенного исследования докладывались и обсуждались на XIV Международной научно-практической конференции «Лимфология: от фундаментальных исследований к медицинским технологиям» (Новосибирск, 2021), VI съезде Российского общества патологоанатомов (Новосибирск, 2022) и заседании научного персонала лабораторий технологий управления здоровьем, инвазивных медицинских технологий, персонализированной медицины и геномных медицинских технологий ФГБУН «Институт химической биологии и фундаментальной медицины» СО РАН (Новосибирск, 2023).

Исследование поддержано Программой фундаментальных научных исследований государственных академий наук на 2017-2020 гг. (VI.62.2.1, 0309-2016-0006) «Разработка технологий получения материалов для регенеративной медицины и развитие методов восстановления репродуктивного здоровья» и Программой фундаментальных исследований РАН по приоритетному направлению I.30П (ФИМТ-254, 0309-2015-0017) «Разработка новых клеточных технологий коррекции венозных тромботических процессов, основанных на введении мезенхимальных стромальных клеток в участок формирования тромба».

Публикации. По материалам диссертации опубликованы 7 работ, из них 2 – в научных изданиях, рекомендованных ВАК для публикации результатов диссертационных исследований.

1. Майбородин И.В., Хоменюк С.В., Михеева Т.В., Ярин Г. Ю., Майбородина В.И., Оноприенко Н.В., Вильгельми И.А., Шевела А.И. Имплантация коллагеновой мембраны с

адсорбированными мультипотентными стромальными клетками в эксперименте // Клінічна хірургія. – 2019. – Т. 86, № 6. – С. 53-59. DOI: 10.26779/2522-1396.2019.06.53.

2. Майбородин И.В., Хоменюк С.В., Михеева Т.В., Ярин Г.Ю., Майбородина В.И., Вильгельми И.А., Шевела А.И. Ускорение биодеградации полимера на основе коллагена после адсорбции мезенхимальных мультипотентных стромальных клеток в эксперименте // Трансляционная медицина. – 2019. – Т. 6, № 5. – С. 55–67. doi.org/10.18705/2311-4495-2019-6-5-55-67.

3. Майбородин И.В., Хоменюк С.В., Михеева Т.В., Ярин Г.Ю., Майбородина В.И., Агзаев М.К., Вильгельми И.А., Шевела А.И. Некоторые особенности имплантации в условиях применения клеточных технологий // Клінічна хірургія. – 2019. – Т. 86, № 9. – С. 65-73. DOI: 10.26779/2522-1396.2019.09.65.

4. Ярин Г.Ю., Шевела А.И., Надеев А.П., Михеева Т.В., Хоменюк С.В., Майбородин И.В. Исследование результатов адсорбции мультипотентных стромальных клеток на полимерных материалах, применяемых в урологии // **Современные проблемы науки и образования. – 2022. – № 4;** URL: https://science-education.ru/article/view?id=31920 (дата обращения: 06.08.2022). doi: 10.17513/spno.31920.

5. Михеева Т.В., Хоменюк С.В., Майбородин И.В. Влияние клеточных технологий на имплантацию биодеградируемых материалов // Материалы VI съезда Российского общества патологоанатомов. – М: Группа МДВ, 2022. – С. 100-101.

6. Майбородин И.В., Кузькин С.А., Хоменюк С.В., Михеева Т.В., Шевела А.А. Экспериментальная имплантация коллагеновой мембраны с мультипотентными стромальными клетками. // Стоматология и челюстно-лицевая хирургия / Материалы 17-го Сибирского конгресса. - Новосибирск: ИПЦ НГМУ, 2022. – С. 135-147.

7. Хоменюк С.В., Шевела А.И., Клинникова М.Г., Майбородин И.В. Морфологические результаты имплантации коллагеновой мембраны с адсорбированными мультипотентными стромальными клетками в эксперименте // **Современные проблемы науки и образования. – 2023. – № 2;** URL: https://science-education.ru/article/view?id=32478

Личный вклад автора. Автором проведены планирование и разработка дизайна исследования, сформулированы его цель и задачи, выполнен анализ отечественной и зарубежной литературы, отражающей современное состояние исследований по данной проблеме, определен методологический подход, позволяющий наиболее полно решить поставленные в исследовании задачи, самостоятельно выполнен весь комплекс запланированных методов, проведена статистическая обработка данных, интерпретированы и опубликованы основные результаты.

Автор выражает искреннюю благодарность научному руководителю д.м.н., профессору, Заслуженному врачу РФ А.И.Шевеле за научно-методическую помощь и консультации в ходе выполнения работы.

ОБЗОР ЛИТЕРАТУРЫ

Глава 1. СОВРЕМЕННЫЕ ПРЕДСТАВЛЕНИЯ О МОРФОГЕНЕЗЕ РЕГЕНЕРАТОРНЫХ ПРОЦЕССОВ ПРИ ИСПОЛЬЗОВАНИИ БИОДЕГРАДИРУЕМЫХ ИМПЛАНТОВ

Особое место среди биополимеров, используемых для создания имплантатов, занимают биодеградируемые материалы, которые разрушаются быстро и без остатков. Согласно опубликованным данным, коллагеновые материалы достаточно прочные, подвергаются деградации и в то же время тонкие. Продолжительная деградация может явиться причиной инкапсуляции, а не абсорбции изделия. Малый диаметр волокон в сочетании с их выраженной поперечной связанностью может быть причиной высокой прочности и одновременно быстрой деградации коллагенового материала. Скорость деструкции не зависит от толщины волокон и количества поперечных сшивок между ними, но с этими показателями связана прочность изделия (Dunn M.G. et al., 1993). Однако, по другим данным, формирование большого числа поперечных связей между коллагеновыми волокнами в результате альдегидного воздействия способствует развитию типичных реакций на инородное тело после имплантации (Ma X.H. et al., 1996; Ye Q. et al., 2010а, 2010б).

В эксперименте показано, что совместное использование материала «Коллост» и биорезорбируемых изделий в виде мембран «Пародонкол» и «Диплен-Гам» способствует более быстрому ходу репарации костных дефектов у кроликов, приводя к активному формированию в них соединительной ткани и далее – костных структур. Скорость полной репарации костной ткани в среднем в 1,3 раза выше, чем при регенерации в контроле, когда участок повреждения кости заживал естественным способом, под кровяным сгустком (Сирак С.В. и др., 2010).

Результаты клинических исследований, основанные на рентгенологических данных и эхоостеометрии, также указывают на более активные и быстрые процессы репарации поврежденной кости и формирования молодой костной ткани после экстракции зубов у пациентов после применения материала «Коллост» с мембранами «Пародонкол» и «Диплен-Гам» (Сирак С.В. и др., 2010). Применение такого способа лечения после удаления третьих нижних моляров (ретенированных и полуретенированных) приводило к уменьшению числа послеоперационных осложнений на 41,9% относительно группы контроля (Сирак С.В. и др., 2010).

После внедрения материала «Коллост» с мембранами «Пародонкол» и «Диплен-Гам» в костную ткань в эксперименте на кроликах (повреждение мандибулярной кости) гистологическими методами было обнаружено, что к 15-м суткам из надкостницы в материал, который уже начал разрушаться, между его фрагментами прорастает волокнистая соединительная ткань, богатая как толстыми коллагеновыми волокнами, так и клеточными элементами. В этой соединительной ткани, по ее периметру, на периферии располагались капилляры, похожие на синусоиды. Так как в этих сосудах наблюдали пролиферацию миоцитов медии, сделано заключение об активном формировании из капилляров более крупных сосудов – артерий и вен (Сирак С.В. и др., 2010).

К 30-м суткам полная деградация коллагеновых изделий не происходила, и между фрагментами материала во вновь образованной соединительной ткани присутствовали полностью сформированные сосуды кровеносного русла, проникающие глубоко в материал. Характерным было увеличение численности макрофагов и нейтрофилов, что в итоге приводило к ускорению абсорбции материала имплантированных изделий (Сирак С.В. и др., 2010). Этому способствовало воздействие коллагенолитических ферментов (коллагеназы, катепсина, матриксных металлопротеиназ), продуцируемых фагоцитами наружу (Dunn M.G. et al., 1993; Ma X.H. et al., 1996; Ye Q. et al., 2010а, 2010б). Даже в этот срок в центре дефекта можно было найти небольшие фрагменты внедренных объектов (Сирак С.В. и др., 2010).

Через 60 и 90 сут в области тканевого дефекта регистрировался активный ангиогенез. Но и в эти сроки полной деградации имплантированных объектов не отмечено, наблюдали единичные случаи отграничения плотных фрагментов Коллоста иммунокомпетентными клетками, среди которых было значительное число клеток защитного ряда (Сирак С.В. и др., 2010).

В других исследованиях материал, созданный на основе коллагена I типа, имплантировали в миокард мыши. Наиболее выраженная инфильтрация нейтрофилами и макрофагами, а также васкуляризация были выявлены уже через 2 нед. К этому сроку большинство нейтрофилов было сконцентрировано вокруг волокон изделия, но деструкции подвергались только небольшие фрагменты коллагена (Amerongen M.J. van et al., 2006). В таких участках была найдена активация MMP-8, что свидетельствовало о ферментативной деструкции коллагена нейтрофильной коллагеназой, экзоцитируемой из лейкоцитов вместе с другими протеолитическими энзимами (Курбангалеев С.М. и др., 1977;

Курбангалеев С.М., 1985; Кузин М.И., Костюченок Б.М., 1990; Kanzler M.H., 1986; Fredriksson M.I. et al., 2003). Максимальное разрушение внедренного коллагена было отмечено только к 70-му дню. Кроме того, не было найдено отличий в реакциях на инородное тело после имплантации этого коллагена как в интактную, так и в поврежденную мышцу сердца (Amerongen van M.J. et al., 2006).

Между тем, научные публикации свидетельствуют о возможности инкапсуляции в тканях организма абсорбируемых шовных материалов и развития гранулематозных реакций на их имплантацию (Майбородин И.В. и др., 2008; Кузнецова И.В. и др., 2014). Есть данные, косвенно подтверждающие возможность развития некоторых нежелательных реакций на внедрение коллагеновых материалов (Ye Q. et al., 2010а, 2010б, 2011). Следует отметить, что даже аутологичные материалы, такие как фибрин, могут быть причиной развития реакций инородного тела (Майбородин И.В. и др., 2009).

Только в одном случае из шести при использовании трубок из пористого коллагена для регенерации поврежденных периферических нервов были найдены миофибробласты, при применении силикона эти клетки были обнаружены во всех наблюдениях. Макрофаги были расположены на границе между коллагеном и тканями и, возможно, принимали участие в регулировании различных процессов (Chamberlain L.J. et al., 1998).

Некоторые работы вообще отвергают возможность фагоцитоза макрофагами коллагена из изделий и сообщают о необходимости для макрофагального лизиса особых методов обработки таких материалов: в таких случаях все-таки существует вероятность развития процессов, сходных с реакциями на инородное тело. Авторы сообщают, что механизм фагоцитоза коллагена, действующий при макрофагальных реакциях инородного тела, сопоставим с механизмом внутриклеточной деградации коллагена фибробластами, наблюдаемым в физиологических условиях. В связи с этим, присутствие значительного количества сначала нейтрофилов, а затем – макрофагов, способствует более быстрой абсорбции подобных материалов (Ye Q. et al., 2010).

1.1. Результаты имплантации коллагеновых материалов с мультипотентными стромальными клетками

Имплантация матриц с адсорбированными клетками является многообещающей стратегией для регенерации тканей, поврежденных в результате травмы или заболевания. Однако сам акт имплантации вызывает острый вос-

палительный ответ. Если матрица не является биологической, воспаление будет продолжаться за счет реакции инородного тела, при которой в конечном итоге образуется фиброзная капсула, отделяющая имплантат от окружающих тканей. В то же время клетки, встроенные в матрицу, могут реагировать на эти реакции и влиять на иммунные клетки (например, макрофаги). Понимание такого сложного взаимодействия между иммунными клетками, особенно макрофагами, и клеточными элементами для тканевой инженерии является критически важным компонентом успешной терапии in vivo (Saleh L.S., Bryant S.J., 2018).

Комбинированная культура изолированных стволовых клеток на матрицах для тканевой инженерии представляет собой популярную стратегию регенерации специализированных тканей. Несмотря на улучшение результатов в некоторых случаях, эта стратегия тканевой инженерии с применением стволовых клеток не привела к значительной стимуляции регенерации тканей, как ожидалось ранее. Недостаточный результат может быть вызван подавляющим иммунным ответом на каркасные материалы и плохой выживаемостью стволовых клеток после имплантации (Nair A., Tang L., 2017).

Коллагеновые матрицы, или скаффолды, очень часто используют для доставки МСК в организм. В базе данных «PubMed» содержится более 10 000 публикаций при поиске по ключевым словам «stem cells collagen». Практически все публикации, посвященные использованию коллагена в качестве матриц для МСК, отмечают хорошее взаимодействие между биополимером, клетками и организмом (Rodrigues M. et al., 2013; Aubert L. et al., 2017; Nguyen B.B. et al., 2017; Yates C.C. et al., 2017; Zhang W. et al., 2017; Basan T. et al., 2017). При имплантации для реконструкции ткани МСК очень быстро погибают, поскольку на них воздействуют неспецифические сигналы воспаления, генерируемые в среде раны и в ответ на любое имплантированное инородное тело (Rodrigues M. et al., 2013; Yates C.C. et al., 2017). МСК, выращенные на компоненте внеклеточного матрикса Tenascin-C и коллагене I типа (так как Tenascin сам по себе является антиадгезивным), показали преимущество в выживаемости в присутствии FasL (Rodrigues M. et al., 2013).

Полученные из жировой ткани стволовые клетки культивировали на пористых коллагеновых микрогранулах, достаточно малых для инъекции, во вращающейся колбе. Клетки прикреплялись и размножались на микрошариках и сохраняли высокую жизнеспособность в течение нескольких недель

культивирования. При воздействии адипогенной или остеогенной среды культивируемые клетки дифференцировались в адипоциты и остеобласты, соответственно (Rubin J.P. et al., 2007).

Считается, что ограниченная эффективность клеточной терапии обусловлена плохим удержанием клеток в необходимых тканях. Следовательно, существует насущная потребность в биоматериалах, которые помогают в длительном удержании клеток в месте применения. Возможно, перспективной окажется разработка инъекционных микрокапсул для доставки МСК в определенный участок организма. Эти микрокапсулы содержат низкие концентрации агарозы, дополненной белками внеклеточного матрикса, коллагеном и фибрином. Декстрансульфат, отрицательно заряженный поликарбонат, добавляли к имитаторам гликозаминогликанов в микрокапсулах.

Анализ жизнеспособности клеток показал, что комбинация всех компонентов необходима для поддержания долгосрочной выживаемости и пролиферации МСК в таких конструкциях. После трансплантации микрокапсулы медленно распадаются in vivo и не вызывают фиброзной реакции инородного тела. Предварительная маркировка инкапсулированных МСК наночастицами оксида железа позволила продолжить отслеживание клеток с помощью магнитно-резонансной томографии в течение нескольких недель после трансплантации в ткани. Напротив, МСК, инъецированные в виде клеточной суспензии, присутствовали только в течение двух дней после введения. Гистологический анализ подтвердил интеграцию трансплантированных клеток в месте инъекции (Blocki A. et al., 2015).

Изделия низкой жесткости на основе коллагена I типа (гемостатическая пена) применяют в качестве миметической ниши для МСК человека с целью сохранения стволовой структуры in vitro. Инертная микросреда пены на основе коллагена позволила 80% культивируемых МСК оставаться жизнеспособными. В таком трехмерном окружении МСК приобретали уплощенную морфологию и сохраняли недифференцированное состояние с базальной секреторной активностью (Aubert L. et al., 2017).

Матрицы из очищенного биоразлагаемого шелка, коллагена или полилактида культивировали с крысиными МСК и имплантировали крысам внутримышечно. Через 6 нед гистологическая и иммуногистохимическая оценка эксплантатов шелка показала наличие ориентированных по окружности фибробластов, небольшое число кровеносных сосудов и макрофагов на границе

раздела имплантат-хозяин, а также отсутствие гигантских клеток. Воспалительная реакция была более заметна вокруг коллагеновых пленок и даже больше вокруг полилактида, по сравнению с шелком (Meinel L. et al., 2005).

Тканевая инженерия с использованием биоразлагаемых матриц с клетками предлагает новый подход к регенерации костей, который может обойти многие ограничения современных методов лечения. 5-миллиметровые дефекты критического размера были созданы в костях черепа 41 крысы линии Вистар. Дефекты оставляли либо пустыми, в качестве контроля (n=11), либо заполняли бесклеточными коллаген-гликозаминогликановыми матрицами (n=12), либо матрицами с МСК, которые содержались в стандартной культуральной среде (n=9), либо матрицами с МСК, которые поддерживались в среде с остеоиндуктивным фактором (n=9). Животных выводили из эксперимента через 7 сут после операции, и образцы готовили для гистологического анализа. В то время как дефекты в контрольной группе заживали посредством формирования волокнистой соединительной ткани, коллаген-гликозаминогликановый скаффолд в тестовых группах сохранял трехмерную форму дефектов. Через 7 сут in vivo матрица сохранила свою целостность и, по-видимому, была заполнена клетками реципиента. Матрицы с МСК вызывали более выраженные воспалительный ответ, ангиогенез и зоны раннего формирования кости по сравнению с матрицами без клеток (Alhag M. et al., 2011).

Для выяснения роли нейтрофилов в макрофагальном ответе на инородное тело у мышей исследовали результаты имплантации разным способом обработанных (глутаральдегид или гексаметилендиизоцианат) коллагеновых дисков из дермы овец. После воздействия глутаральдегидом наблюдали значительную нейтрофильную инфильтрацию со 2-го по 21-й день, тогда как после обработки гексаметилендиизоцианатом была отмечена только слабая инфильтрация на 2-е сутки (Ye Q. et al., 2010). Присутствие нейтрофилов совпало с высоким уровнем интерферона (ИФН)-γ, который активирует макрофаги. Основные различия были замечены в скорости разложения двух дисков: после воздействия гексаметилендиизоцианатом коллаген оставался интактным, тогда как на фоне обработки глутаральдегидом материал почти полностью деградировал через 28 сут из-за коллагенолитической активности и фагоцитоза макрофагами, который был отмечен со 2-х по 21-е сутки.

Интерлейкин (ИЛ)-13 в этом исследовании обнаружили только после воздействия глутаральдегидом, и это приводило к образованию гигантских

клеток инородных тел, которые продуцировали ИЛ-10, стимулирующий экспрессию TIMP-1 (эндогенный или тканевой ингибитор ММР) и ингибирующий коллагенолитическую и фагоцитарную активность. Присутствие/отсутствие нейтрофилов играет основную роль в формировании макрофагальных реакций на инородное тело. Получены свидетельства сопоставимости механизма фагоцитоза коллагена макрофагами, действующего в реакции инородного тела, с механизмом внутриклеточной деградации коллагена фибробластами, наблюдаемым в физиологических условиях.

Реакция инородного тела на коллаген первого типа с поперечно связанными волокнами зависит от места имплантации. Такой коллаген при имплантации в эпикард быстро деградировал, тогда как подкожная деструкция была слабой (Ye Q. et al., 2011). Иммуногистохимия показала, что ММР-2, ММР-8 и ММР-13 присутствовали и в подкожных, и в эпикардиальных имплантатах, тогда как ММР-9 была найдена только в эпикарде. Вестерн-блоттинг показал, что ММР-8 и ММР-9, в основном, были неактивными. Напротив, активные формы коллагеназы ММР-13 и желатиназы ММР-2 преобладали в обоих местах внедрения коллагена. Интересно, что ингибитор ММР-1 TIMP-1 был обнаружен только в подкожных имплантатах, поэтому коллаген не был разрушен в месте подкожной имплантации. ИЛ-10, мощный индуктор экспрессии TIMP-1, был также, в основном, обнаружен на участках подкожного внедрения, его основным источником были гигантские клетки инородных тел. По-видимому, ИЛ-10, регулируя баланс между ММР и TIMP-1, подавляет реакции инородных тел против имплантированных биоматериалов (Ye Q. et al., 2011).

Регенераторный потенциал новой биоактивной композитной матрицы стекло-коллаген-гиалуроновая кислота-фосфатидилсерин с МСК был исследован на модели дефекта костной ткани крыс (Xu C. et al., 2010). Меченные HrGFP МСК культивировали в течение 2 нед на указанной матрице перед имплантацией в дефект. В качестве контроля использовали бесклеточный композит и нелеченый дефект кости. Композитная матрица индуцировала слабый воспалительный ответ и реакцию инородного тела в течение 3 недель. К 6 неделе эти реакции исчезли после рассасывания скаффолдов и образования новой кости. По сравнению с чистой матрицей или нелеченым контролем применение МСК значительно повысило эффективность образования новой костной ткани и биомеханические свойства бедренной кости.

Кроме того, трансплантированные МСК на такой матрице могут выживать до 3 нед или дольше (Xu C. et al., 2010).

Создание функциональных васкуляризированных тканей является ключевой задачей в области тканевой инженерии. Прежде чем клинические имплантации таких тканевых конструкций станут успешными, необходимо усилить неоваскуляризацию. Для сокультивирования остеогенных дифференцирующихся МСК человека с эндотелиальными клетками использовали каркасы из альгината и/или коллагенового гидрогеля. Была доказана необходимость совместного культивирования указанных 2 типов клеточных элементов, а также предпочтительное применение связывающих способностей естественных гидрогелей. Обнаружен повышенный остеогенный и ангиогенный потенциал, что демонстрирует усиленная экспрессия генов и белков: щелочная фосфатаза (alkaline phosphatase, ALP), костный морфогенетический протеин (BMP)-2, эндотелиальный фактор роста сосудов (VEGF) и PECAM (гликопротеин, мембранный белок из суперсемейства иммуноглобулинов, относится к классу молекул клеточной адгезии) (Nguyen B.B. et al., 2017).

Регенерация тканей пародонта все еще остается проблемой в периодонтологии. В связи с этим изучен регенераторный потенциал различных коллагеновых матриц для стволовых клеток периодонтальной связки. С использованием указанных материалов были обработаны 60 дефектов фуркаций II класса. Наблюдали значительное усиление регенерации, восстановление адгезии достигало 77%, против 13% в контрольной группе (Basan T. et al., 2017).

Необходимо обратить внимание, что генетическая модификация стволовых клеток часто приводит к экспрессии чужеродных белков в клетках-предшественниках. Возможен сильный специфический иммунный ответ на GFP, опосредованный цитолитическими Т-лимфоцитами, который связан с потерей генетически модифицированных клеток, даже аутологичных (Rosenzweig M. et al., 2001).

МСК являются привлекательными кандидатами для регенеративной терапии благодаря их способности дифференцироваться и положительно влиять на клеточное окружение. Однако при имплантации для реконструкции раны эти клетки погибают, так как на них воздействуют неспецифические сигналы воспаления, генерируемые в среде раны и в ответ на любое имплантированное инородное тело. МСК, выращенные на компоненте внекле-

точного матрикса Tenascin-C и коллагене I (так как Tenascin сам по себе является антиадгезивным), показали преимущество в выживании в присутствии цитотоксичных агрессивных цитокинов, таких как FasL. Возможно, что эти матричные компоненты при добавлении в скаффолды обеспечивают преимущество выживания МСК при имплантации in vivo (Rodrigues M. et al., 2013).

Биоматрицы, усиливающие приживление трансплантированных мононуклеарных клеток костного мозга, имеют огромный потенциал для применения в регенерации тканей. Тем не менее, разработка соответствующих материалов для их доставки в организм является сложной задачей, учитывая необходимость создания строго определенного микроокружения, необходимого для поддержки приживления и функционирования таких клеточных элементов. Мононуклеары костного мозга вводили в хвостовую вену мышам. Кривые люциферазы-зависимой клеточной биолюминесценции показали, что инъецированные клетки были сконцентрированы в местах подкожной раны в течение 21 дня. Дальнейшая иммуногистохимическая характеристика продемонстрировала, что эти меченые клетки вызывали функциональные изменения за счет увеличения количества иммунных клеток, присутствующих в ранние моменты времени, и ремоделирования клеточных фенотипов в более поздние сроки. Подкожно имплантировали каркасы с чистым поликапролактоном и его сочетанием с коллагеном. После внутривенной инъекции мононуклеаров иммуногистохимический анализ выявил высокую плотность экзогенных клеточных элементов по периферии поликапролактоновых матриц, что согласуется с классическим ответом инородного тела. Имплантация поликапролактона с коллагеном продемонстрировала на улучшенный биологический ответ. Важно отметить, что эти различия были тесно связаны с кривыми биолюминесценции в реальном времени, причем матрицы с коллагеном демонстрировали увеличение максимальной биолюминесценции в 2 раза по сравнению с чистым поликапролактоном (Tan R.P. et al., 2017).

В качестве заменителей кожи доступны несколько широко используемых материалов. Однако, остается необходимость разработки перспективных стратегий для улучшения лечения кожных ран. Исследовали совместимость нового устройства, состоящего из поли(молочно-гликолевой кислоты) и коллагена, связанных с МСК жировой ткани человека. Предварительное исследование in vivo проводили на свиньях, регенерацию ткани оценивали макро-

скопически и гистологически, в качестве контроля использовали коммерческое изделие «Integra». Двухслойный материал из полимолочной кислоты и коллагена обеспечивал хорошую клеточную адгезию и пролиферацию, что делает его потенциально полезным клеточным носителем. Кроме того, прозрачность материала позволяет контролировать дефект тканей при смене повязок. Ксеногенные МСК, культивируемые на таком устройстве, продемонстрировали снижение выраженности гранулематозной реакции на бычий коллаген, увеличение числа новообразованных кровеносных сосудов и организацию коллагена, сравнимую с нормальной кожей. Разработанный двухслойный полимер с МСК превосходил другие протестированные материалы (такой же полимер без МСК и «Integra») по своей способности стимулировать образование новой кожной ткани (Domingues J.A. et al., 2016).

Разработка биоматериалов для инженерии тканей миокарда требует тщательной оценки их эффективности с точки зрения функциональности и биосовместимости, включая иммунный ответ. Полигидроксибутират, поликапролактон, шелк, полимолочная кислота и полиамид были получены путем электроспиннинга. Результаты показали, что адгезия и рост МСК, кардиомиоцитов и сердечных фибробластов in vitro зависит от полимерного субстрата, причем полигидроксибутират и поликапролактон обеспечивали наибольшую адгезию/рост клеток.

Имплантация поликапролактона, шелка, полимолочной кислоты и полиамида на эпикардиальную поверхность здоровых крыс индуцировала классический паттерн реакции инородного тела с инкапсулированием полимерных волокон и индукцией неспецифического иммунного ответа, тогда как образцы коллагена и полигидроксибутирата прогрессивно деградировали. При имплантации в сердце миокарда крыс коллаген, поликапролактон и полигидроксибутират снижали негативное ремоделирование, но только полигидроксибутират вызывал значительный ангиогенез. Важно отметить, что коллаген и полигидроксибутират модифицировали воспалительный ответ на фенотип макрофагов M2 в сердце, указывая на более благоприятный репаративный процесс и ремоделирование (Castellano D. et al., 2014).

Кардиомиоциты, полученные из эмбриональных стволовых клеток человека, рассматриваются как многообещающий источник для регенеративной медицины, скрининга лекарственных препаратов и разработки моделей патологических процессов. Тем не менее, кардиомиоциты являются незрелыми с

точки зрения их сократительной структуры, метаболизма и электрофизиологических свойств. Изготавливали полоски сердечной мышцы, инкапсулируя стволовые клетки в биоматериалы на основе коллагена. Добавление нишевых клеток, включая как фибробласты, так и МСК, в количестве 3% к эмбриональным клеткам способствует созреванию их в 3D-тканевом матриксе (Zhang W. et al., 2017).

Дифференцирование стволовых зародышевых клеток может помочь лечению бесплодия у взрослых. Использование биополимеров для создания синтетического внеклеточного матрикса обеспечивает необходимые свойства in vitro для улучшения условий прикрепления, пролиферации и дифференцирования стволовых клеток. Смесь альгината с коллагеном IV в виде биосовместимого гидрогеля может создать трехмерную матрицу для культивирования клеточных элементов. Потенциал дифференцирования эмбриональных стволовых клеток мыши в первичные зародышевые клетки в таких условиях был значительно выше, чем в контрольных группах (Mansouri V. et al., 2017).

1.2. Результаты применения различных имплантатов с коллагеновым покрытием и мультипотентными стромальными клетками

Сердечно-сосудистые заболевания, связанные со стенозом или окклюзией сосудов, остаются основной причиной смерти во всем мире, поэтому актуальным остается поиск методов длительной реваскуляризации патологически измененных сосудов. Одним из основных является хирургическое вмешательство с использованием сосудистых трансплантатов, таких как аортокоронарное шунтирование и шунтирование периферических артерий. В настоящее время аутологичные сосуды, такие как подкожная вена и внутренняя грудная артерия, представляют собой «золотой стандарт» трансплантатов для сосудов малого диаметра (<6 мм), превосходя синтетические альтернативы. Однако эти сосуды имеют ограниченную доступность, требуют инвазивного вмешательства и часто непригодны для использования (Pashneh-Tala S. et al., 2016).

Для решения этой проблемы продолжаются исследования по созданию тканеинженерного сосудистого трансплантата, используются различные подходы, включая методы на основе каркасов (с использованием синтетических и природных полимеров), использование децеллюляризованных природных матриц и процессов самосборки тканей, включая использование аутологич-

ных эндотелиальных клеток. В работе Mendelson K. и соавт. (2007) имплантировали в легочную артерию овцы нетканые биоразлагаемые сетчатые каркасы из полигликолевой кислоты, покрытые поли-4-гидроксибутиратом, предварительно засеянные аутологичными эндотелиальными клетками-предшественниками из овечьей крови и мезенхимальными стволовыми клетками из костного мозга. В динамике эксперимента было обнаружено, что через неделю после имплантации на имплантированных сетчатых каркасах появлялись поверхностные тромбы, обнаруживалась инфильтрация макрофагами. Через 2 нед на поверхности имплантатов зарегистрировано разрастание грануляционной ткани, раннее образование паннуса, появление гигантских клеток инородных тел вокруг распадающегося полимера и ранний ангиогенез (образование микрососудов).

К концу эксперимента (через 4 нед) в сосудистой стенке в участках имплантации были обнаружены гликозаминогликаны, коллаген; поверхность просвета была покрыта паннусом из артерии хозяина, содержащим a-SMA-положительные клетки и ламинированный эластин, при этом деградация полимерного каркаса была практически полной с замещением фиброзной тканью, содержащей жизнеспособные клетки. Таким образом, было показано, что биоразлагаемые сетчатые каркасы из полигликолевой кислоты, засеянные аутологичными эндотелиальными клетками-предшественниками, имплантированные в легочную артерию овцы, ремоделируются в жизнеспособную ткань, хорошо интегрированную в нативную артериальную стенку.

Разработка биоматериалов для инженерии тканей сердечно-сосудистой системы, в частности, миокарда требует тщательной оценки их эффективности с точки зрения функциональности и биосовместимости, включая иммунный ответ. В экспериментальных исследованиях in vitro и на крысах в качестве субстратов тканевой инженерии миокарда использовали сетчатые конструкции из полигидроксибутирата, поликапролактона, шелка, полимолочной кислоты и полиамида, полученные путем электроспиннинга.

Показано, что адгезия и рост МСК, кардиомиоцитов и сердечных фибробластов in vitro зависит от полимерного субстрата, причем полигидроксибутират и поликапролактон обеспечивали наибольшую адгезию/рост клеток (Castellano D. et al., 2014). Имплантация поликапролактона, шелка, полимолочной кислоты и полиамида на эпикардиальную поверхность здоровых крыс индуцировала классический паттерн реакции инородного тела с инкап-

сулированием полимерных волокон и индукцией неспецифического иммунного ответа, тогда как образцы коллагена и полигидроксибутирата прогрессивно деградировали. При имплантации в сердце крыс коллагена, поликапролактона и полигидроксибутирата снижалось негативное ремоделирование, но только полигидроксибутират вызывал значительный ангиогенез. Важно отметить, что коллаген и полигидроксибутират модифицировали воспалительный ответ на макрофаги M2 в сердце, указывая на более благоприятный репаративный процесс и ремоделирование (Castellano D. et al., 2014).

Применение имплантатов для реконструкции поврежденных органов является интенсивно развивающейся областью медицины, поэтому поиск максимально биосовместимых и безопасных для имплантации в живой организм материалов продолжается в медико-биологических лабораториях всего мира. Восстановление повреждений органов нервной системы с помощью тканеинженерных подходов также является актуальной задачей. Следует отметить, что независимо от материала, сетки индуцировали стойкие воспалительные реакции окружающих тканей головного мозга у крыс, характеризующиеся многочисленными макрофагами и гигантскими клетками инородных тел. Полиэфирные сетки, использованные в данном исследовании, становились очень жесткими при использовании в процессе имплантации фибринового клея или дополнительной адгезии мышечными волокнами. Следует иметь в виду, что острые края ячеек могут повреждать окружающие ткани, что особенно важно при их применении в центральной нервной системе. Клеточный ответ привел к достаточной инкапсуляции сетки фибробластами и коллагеновыми волокнами ячеек и после этого практически не изменялся. Никакого влияния адгезивов на процесс заживления не наблюдали, и эти вещества не снижали риск смещения сетки. Сделано заключение, что сетки из полиэстера и различные клеи демонстрируют приемлемую биосовместимость с точки зрения местной тканевой реакции. Клеи, однако, снижают гибкость сеток и неэффективны в снижении риска дислокации (Quester R. et al., 2002).

Восстановление грыжи и реконструкция тазового дна обычно сопровождаются имплантацией хирургической сетки, что часто приводит к реакции инородного тела с сопутствующими осложнениями. Идеальная хирургическая сетка, которая позволяет генерировать мышечную ткань без образования значительных гранулем и/или фиброза, представляет значительный клинический интерес. Оценивали in vitro и in vivo реакции хитозанового покры-

тия на полипропиленовой сетке в сравнении с коммерчески доступными материалами. Применение 0,5% хитозана вызывало преимущественное прикрепление миобластов по сравнению с фибробластами in vitro. Проведена имплантация такой сетки с коллагеновым покрытием (Pelvitex™; C.R. Bard) или только полипропилена (Avaulta Solo(®); C.R. Bard) для коррекции искусственного дефекта передней брюшной стенки у крыс. Способность генерировать воспалительный ответ каждой сетки оценивали через 2; 4 и 12 нед после имплантации. Установлено, что хитозановое покрытие обусловливает восстановление функциональных скелетных мышц с гистоморфологическими характеристиками, которые напоминают нативную мышечную ткань, и ранний фенотипический ответ макрофагов (Udpa N. et al., 2013).

Покрытие МСК и фибробластами различных синтетических, абсорбируемых и биологических сеток анализировали качественно и количественно. Пять грыжевых сеток – легкий моноволоконный полипропилен (Soft Mesh), полиэстер (Parietex-TET), полилактидный композит (TIGR), тяжелый моноволоконный полипропилен (Marlex) и кожный коллаген свиньи (Strattice) - были покрыты тремя клеточными линиями: дермальные фибробласты человека (HF), фибробласты почки крысы (NRK) и МСК крысы. Плотность клеток определяли в разные моменты времени, подтверждали гистологическим и электронно-микроскопическим анализом. Дермальные фибробласты человека покрывали всю сетку за 3 нед, а фибробласты и МСК крысы – в течение 2 нед. МСК хорошо адгезировались ко всем материалам и создавали самую высокую плотность на Parietex и TIGR. Предпочтение субстрата объясняет значительно более низкую плотность фибробластов на TIGR, чем Parietex. Фибробласты не смогли покрыть Marlex. Strattice, который имел наименьшую площадь поверхности, генерировал сопоставимую плотность клеток с Parietex (Gao Y. et al., 2014).

Сетчатый материал, такой как неабсорбируемый полипропилен, используемый для открытого и лапароскопического восстановления тканей, характеризуется контролируемыми механическими свойствами, но может вызывать нежелательные физиологические реакции. Биосовместимое гибридное покрытие на основе Са-полифосфата и коллагеновой матрицы разрушалось в течение трех дней инкубации в среде/сыворотке. Биомеханические свойства сеток с покрытием сопоставимы с таковыми у немодифицированных полипропиленовых сеток, с более высокой ударной вязкостью в продольной ори-

ентацией и более выраженной растяжимостью в поперечной ориентации. Такое покрытие улучшило прикрепление клеток к полипропиленовым сеткам и значительно увеличило рост фибробластов (клетки MC3T3-E1). Кроме того, эти материалы усиливают экспрессию гена, кодирующего полученный из стромальных клеток фактор SDF-1[4], хемокин, привлекающий МСК и фибробласты. Биосовместимый гибридный слой на сетках из инертных полимеров может улучшать тканевую интеграцию имплантатов и снижать выраженность реакций инородного тела (Ackermann M. et al., 2018).

1.3. Результаты применения неколлагеновых быстро деградируемых полимеров с мультипотентными стромальными клетками

Иммунодефицитным мышам (NOD/SCID) трансплантировали МСК человека с биоразлагаемым полимером, поли(эпсилон-капролактоном)) после сокультивирования в течение 3 нед. В течение 10 нед наблюдения моноциты и макрофаги, по-видимому, являлись основным типом инвазирующих клеток во всех имплантатах и оставались в материалах независимо от присутствия МСК. Когда МСК имплантировали без поликапролактоновой матрицы, также наблюдали инвазию макрофагов реципиента, причем большинство МСК элиминировались в течение 2 нед. Многоядерные гигантские клетки были отмечены в случаях имплантации поликапролактона. Эти клетки медленно инфильтрировали центр материалов, причем также наблюдали нейтрофилы и тучные клетки (Xia Z. et al., 2004).

Реакция реципиента на биоматериал критически влияет на эффективность имплантации in vivo. Пленки с поликапролактоном в виде волокон имплантировали в подкожные ткани крыс и сравнивали реакции с таковыми после внедрения солидного материала (Zhang Q. et al., 2017). В течение начального периода после имплантации волокон было отмечено большее количество адгезированных клеток по сравнению с твердым капролактоном, клеточные элементы имели фенотип макрофагов M1, что подтверждается усиленной адсорбцией комплемента C3a на имплантированном материале. Впоследствии волоконное изделие поддерживало переход фенотипа макрофагов от M1 к M2, что было подтверждено соотношением M2/M1-маркера (CD163/CCR7) и экспрессией маркеров M2/M1 (аргиназа-1).

Волокна полимера также уменьшали образование гигантских клеток инородных тел. МСК (CD29+, CD44+ и CD90+) начали появляться уже на 4-й

день на волоконном материале, на твердом полимере таких клеток было значительно меньше. Анализ миграции МСК ex vivo показал, что они в значительной степени направлялись к имплантированному волокну. МСК на имплантированном капролактоне экспрессировали и секретировали значительные уровни SDF-1 (CXCL-12), в то время как анти-SDF-1-нейтрализующие антитела аннулировали миграцию МСК. Таким образом, волокнистая архитектура биоматериалов способствует рекрутированию МСК через облегчение перехода фенотипа макрофагов от M1 к M2 (Zhang Q. et al., 2017).

Оценивали эффективность in vivo матрицы из пористого поликапролактона-F127 с иммобилизованными трансформирующим ростовым фактором-бета (Transforming growth factor-beta, TGF-бета) и BMP для улучшения заживления дефекта хряща. Остеохондральный дефект моделировали в надколенниковом желобке правой дистальной части бедренной кости 12 кроликов и заполняли его только матрицей; матрицей с МСК жировой ткани; матрицей с иммобилизованными TGF-бета и BMP; и матрицей с МСК, TGF-бета и BMP. В каждой группе было по три кролика. Через 9 нед после имплантации матрицы были заполнены желтоватой плотной тканью и имели четкую границу со смежным нормальным хрящом. Гистологическое исследование показало инфильтрацию гигантскими клетками инородных тел и прорастание кровеносных сосудов, что более заметно в 2 последних группах (Im G.I., Lee J.H., 2010).

Большое количество имплантированных на длительное время нейрональных электродов часто не может надежно функционировать в клинически значимых хронических ситуациях из-за глиальной инкапсуляции и потери нейронов. Модификация поверхности этих имплантатов может улучшить их биосовместимости и интеграцию в ткани мозга. Возможным способом улучшить взаимодействие между мозгом и имплантатом является покрытие поверхности имплантата слоем нейральных клеток-предшественников, полученных из субэпендимы (Azemi E. et al., 2010). Нервные клетки-предшественники могут уменьшить реакцию инородного тела, образуя поверхность, благоприятную для тканей, и восстанавливать вызванное имплантатами повреждение и воспаление, высвобождая нейротрофические факторы.

Белок ламинин был иммобилизован на поверхности кремния посредством ковалентного связывания. Рост, адгезия и дифференцировка клеток-предшественников, культивированные в ростовой среде в течение 14 сут на

модифицированных ламинином поверхностях кремния, были охарактеризованы in vitro с использованием иммуноцитохимических методов. Модифицированные нейронные зонды имплантировали в кору головного мозга мышей. Жизнеспособные (экспрессирующие GFP) клетки были обнаружены на и вблизи нейронного имплантата через 1 и 7 сут после внедрения. Нейральные клетки-предшественники снижают глиальную (астроцитарную) реакцию на имплантат (Azemi E. et al., 2010).

Для уменьшения выраженности реакций инородного тела при внедрении имплантатов (электроды для коррекции психомотрных и психофизиологических нарушений) в головной мозг, поверхности 2 типов гибких полиимидных пленок покрыли железистыми стволовыми клетками, полученными из ацинусов поджелудочной железы (Richter A E. et al., 2011). Результаты демонстрировали неизменный потенциал дифференцирования клеток, фиксированных на полиимиде. Возможно, оболочка, содержащая стволовые клетки, может обеспечивать нативный, полностью и активно имитирующий мозг интерфейс, интегрирующийся с нейропилем (Richter A E. et al., 2011).

Глубокое нарушение слуха можно преодолеть с помощью электростимуляции спиральных ганглиозных нейронов с помощью кохлеарного имплантата. Сохранность нейронов имеет решающее значение для эффективности имплантации. Снижение выживаемости этих клеток может быть связно с образованием плотной фиброзной ткани в барабанной перепонке из-за механизмов, связанных с усилением реакции инородного тела (Konerding W.S. et al., 2017).

Разнообразные углеродные материалы используют для тканевой инженерии и клинической имплантации с переменным успехом. Изучена возможность применения сетчатой стекловидной углеродной пены (пенопласт с порами 279±98 мкм) in vitro и in vivo на совместимость с первичной адгезией клеток и восстановлением тканей. После погружения материала в моделируемую жидкость организма отложений гидроксиапатита не обнаружено. Тем не менее, указанное соединение обеспечивало хорошую адгезию МСК и первичных хондроцитов без какой-либо предварительной обработки поверхности. Количественное определение живых клеток выявило нейтральность материала с пластически сцепленными хондроцитами, но умеренную цитотоксичность для МСК. Тем не менее, имплантированный кроликам материал показал хорошую интеграцию в подкожных карманах и, что наиболее важно,

полное восстановление дефектов кости. Вероятно, из-за жесткости материала была обнаружена несовместимость пены с регенерирующим хрящом. Интересно, что в отличие от некоторых других углеродных материалов, наблюдалось полное отсутствие реакций инородного тела (Pec M.K. et al., 2010).

Многие имплантированные устройства выходят из строя из-за образования вокруг них бессосудистой капсулы. Вместе с этим, известно, что жировая ткань способствует заживлению и васкуляризации. Исследовали потенциальные механизмы проваскулярного действия стромальных клеток, полученных из жировой ткани, для улучшения биосовместимости имплантатов. МСК и фибробласты крыс прикрепляли к полиуретану и полистиролу in vitro и анализировали профиль секреции цитокинов. Секреция VEGF через 3 и 6 сут у МСК была в 10 – 70 раз выше, чем у фибробластов. Затем подкожно имплантировали полиуретан без покрытия и с МСК на поверхности. Фиброзная капсула, окружающая чистые полиуретановые имплантаты, была на 17 – 32% толще, а количество коллагена было на 27% больше, чем в капсуле вокруг материала с МСК. Плотность микрососудов рядом с полиуретаном с МСК была на 50 – 80% выше, чем у чистого полиуретана (Prichard H.L. et al., 2008).

Тканевая инженерия появилась как новый метод замены утраченной костной ткани. Оценивали эффективность хитозан-желатиновой матрицы с МСК костного мозга в процессе заживления зубных гнезд у крыс. Крысам имплантировали матрицы в левые гнезда, после удаления первого моляра, правые альвеолы служили контролем. Животных выводили из эксперимента через 5, 21 и 35 сут после трансплантации. Морфометрия продемонстрировала повышенную минерализацию костей через 21 и 35 сут в альвеолах с матрицей. Биоматериал был резорбирован TRAP-негативными гигантскими клетками в типичной реакции инородного тела. Иммуногистохимические результаты показали, что МСК способствуют восстановлению кости, эпителия и сосудов (Miranda S.C. et al., 2012).

Трехмерные нанофибриллярные скаффолды из хитозана, полученные методом электроспиннинга, сравнивали с выпаренными пленками и лиофилизированными губками по их биологическим свойствам. Нанофибриллярная структура сильно улучшала клеточную адгезию и пролиферацию in vitro. При имплантации мышам нанофибриллярный каркас был колонизирован мезенхимальными клетками и кровеносными сосудами, также наблюдали накопление коллагеновых фибрилл. Напротив, губки вызывали гранулему инородно-

го тела. Данные иллюстрируют критическую важность нанофибриллярной структуры хитозановых устройств для их полной биосовместимости (Tchemtchoua V.T. et al., 2011).

Изучали гистологические различия в формировании кости челюстей овец после имплантации нового биоматериала хитозан/трикальцийфосфат/альгинат по сравнению с коммерчески доступным ксеногенным костным трансплантатом. Для исследования использовали 12 взрослых самок овец искусственно выведенной линии BCP, массой 60 – 70 кг. Дефекты размером 11 мм в кости верхней челюсти были подготовлены с использованием трефинового бора под общей анестезией, а затем заполнены материалами-заменителями костей со стволовыми клетками, выделенными из жировой ткани, в контроле дефекты оставляли заживать с кровяным сгустком. Через 4 мес после операции образцы верхней челюсти оценивали гистологически с предварительной микротомографией. Морфологическая оценка показала раннее образование новой кости вокруг экспериментального биоматериала и коммерчески доступного ксеногенного трансплантата. Не было найдено никаких признаков гнойного воспаления и некроза или гранулематозного воспаления. Обнаружено образование трабекулярной кости вокруг костного трансплантата на основе хитозана и ксеногенного материала без значительного воспалительного ответа. Восстановления кости не наблюдали при репарации с кровяным сгустком. Положительное влияние использования стволовых клеток в этой модели не подтверждено (Bojar W. et al., 2016).

Биологический ответ на имплантированные материалы является сложным и высоко скоординированным явлением, вовлекающим множество различных типов клеток, которые взаимодействуют в трехмерном микроокружении. Первичные макрофаги человека приводили к наибольшему привлечению фибробластов при взаимодействии с матрицами из хитозана, но не с полимолочной кислотой. Интересно, что когда в одной среде присутствовали МСК и фибробласты, макрофаги в хитозановых матрицах снова способствовали значительному увеличению рекрутирования фибробластов, но не МСК. Однако макрофаги, которые сначала взаимодействовали с МСК внутри скаффолдов, больше не могли рекрутировать фибробласты. Системы прогнозирования ex vivo должны учитывать различные компоненты систем, вовлеченных в биологический ответ на имплантат, время миграции определенных типов клеток также влияет на результат (Caires H.R. et al., 2018).

Пространственная доставка МСК и эффективное удержание их в месте повреждения – это два фактора, которые могут улучшить клиническое применение клеточных технологий. Биоматрицу желатин/полиэтиленгликоль с МСК применяли в качестве предварительной повязки для ран у крыс Sprague-Dawley. Трехстороннее взаимодействие МСК, биоматрицы, иммунных клеток реципиента и соседних резидентных клеток в микроокружении повреждения благоприятно модулирует раневой процесс. В этой модели наблюдали ослабленную инфильтрацию иммунными клетками, отсутствие образования гигантских клеток инородных тел, ускоренное закрытие раны и реэпителизацию, а также усиление неоваскуляризации и образование грануляционной ткани через 7 сут. МСК в биоматрице обеспечивали раннее разрешение воспалительных явлений и способствовали быстрому наступлению пролиферативной фазы в репарации ран (Xu K. et al., 2013).

Остеоинтеграция имплантатов, фактически представляющая реакцию инородного тела на биоматериалы, является иммуномодулированным, многофакторным и сложным процессом заживления, в котором участвует ряд клеток и медиаторов (Trindade R. et al., 2016). Остеоинтеграция, по-видимому, является иммунологическим и воспалительным процессом, конечной целью которого является защита, отграничение, отстранение организма от находящегося в нем инородного материала. Сначала инициируется поверхностная адсорбция белка, активируется комплемент и накапливается фибриновая матрица с последующей инфильтрацией гранулоцитами, МСК и моноцитами/макрофагами, причем последние в значительной степени контролируют более длительный ответ, дополнительно сливаясь в гигантские клетки инородных тел, в то время как костные клетки производят и ремоделируют гидроксиапатит.

Долгосрочное функционирование имплантата зависит от равновесия реакций инородного тела, которое при изменении может привести к нарушениям клинических функций внедренного объекта через процесс разрушения. При этом макрофаги снова активируются и могут в дальнейшем сливаться в гигантские клетки инородных тел, что приводит к началу резорбции кости, более выраженной, чем выявляется в результате остеобластической активности, через сложные механизмы, нуждающиеся в дальнейшем понимании. Инфекция может быть вторичным событием, еще более осложняя клинический сценарий. С клинической точки зрения представляется целесообразным как можно быстрее реагировать на потерю периимплантной кости, пытаясь

восстановить равновесие реакций инородного тела уже при появлении первых признаков резорбции костной ткани (Trindade R. et al., 2016).

МСК человека обладают иммуномодулирующими свойствами, связаны с фосфатом кальция и вызывают восстановление костной ткани. Частицы фосфата кальция с или без МСК имплантировали в паратибиальные мышцы голых мышей. МСК увеличили экспрессию остеобластного гена через 1 нед, присутствие макрофагов через 2 и 4 нед, остеокластогенез через 4 и 8 нед и остеогенез через 4 и 8 нед. МСК исчезли из места имплантации через 2 нед, что указывает на то, что они были индукторами, а не эффекторами формирования кости. Блокирование остеокластогенеза значительно нарушало формирование кости, выявляя центральную роль остеокластов в формировании костной ткани. МСК положительно влияют на реакции инородных тел, привлекая циркулирующие гемопоэтические стволовые клетки и индуцируя их дифференцировку в макрофаги M1 и остеокласты, тем самым способствуя образованию кости (Gamblin A.L. et al., 2014).

Имплантация небиологических материалов, включая каркасы для тканевой инженерии, повсеместно приводит к реакции инородного тела. Такой ответ отрицательно влияет на фибробласты, инкапсулированные в синтетический гидрогель, и, в свою очередь, приводит к более серьезной реакции инородного тела, что указывает на перекрестные помехи между клеточными элементами на скаффолде и воспалительными клетками (Swartzlander M.D. et al., 2015). In vitro мышиные МСК, инкапсулированные в гидрогелях (полиэтиленгликоли), ослабляют классически активированные первичные мышиные макрофаги, снижая экспрессию генов и секрецию провоспалительных цитокинов, в частности, фактора некроза опухоли (ФНО, TNF)-α.

Простагландин E_2 (PGE_2) был идентифицирован как медиатор иммуномодуляции МСК макрофагов. Гидрогель с МСК, остеогенно дифференцирующиеся МСК или гидрогель без клеток, имплантировали подкожно мышам C57BL/6 на 28 сут для оценки влияния МСК на фиброзный ответ при реакциях инородного тела. Присутствие МСК на гидрогеле уменьшало толщину фиброзной капсулы по сравнению с бесклеточными гидрогелями, но этот эффект уменьшался при остеогенной дифференцировке. Таким образом, использование МСК до начала дифференцировки в тканевой инженерии может служить динамическим подходом для модулирования активации макрофагов и ослабления реакций инородного тела на имплантированные синтетические

матрицы, улучшая долгосрочный результат (Swartzlander M.D. et al., 2015).

Привлечение стволовых клеток к месту имплантации биоматериала на основе полилактидгликолида значительно изменяет острые реакции тучных клеток, уменьшая их общее число и количество дегранулированных форм вблизи имплантатов. Это приводит к последующему снижению воспалительных клеточных реакций, а также к увеличению ангиогенеза и снижению степени фиброза в ответ на имплантаты. Кроме того, усиление рекрутирования аутологичных стволовых клеток может ускорить участие стволовых клеток в репарации тканей на границе имплантата (Thevenot P.T. et al., 2010).

Чувствительные к энзимам гидрогели представляют собой перспективный класс материалов для внедрения клеток и тканевой инженерии, поскольку способны разрушаться под действием факторов, секретируемых клетками. Однако почти все синтетические биоматериалы вызывают реакции инородного тела при имплантации. Гидрогели были сформированы из поли(этиленгликоля) с пептидным сшивателем, который чувствителен к MMP-2 и -9. Эти гидрогели быстро разлагаются при воздействии экзогенной MMP-2 и в меньшей степени MMP-9. Внедренные МСК были способны разлагать гидрогели через MMP (Amer L.D., Bryant S.J., 2016).

Воспалительные макрофаги прикрепляются к гидрогелям, но не способны к быстрому разрушению. In vivo эти гидрогели оставались интактными через 4 нед и демонстрировали классические реакции инородного тела с воспалительными клетками на поверхности гидрогеля и фиброзной капсулой. Таким образом, хотя чувствительный к MMP-2/9 гидрогель легко разлагается in vitro, он не подвергается быстрой деградации при реакциях инородного тела. Долговременная стабильность этих гидрогелей in vivo в сочетании со способностью инкапсулированных МСК разрушать гидрогель делает их перспективными материалами для тканевой инженерии (Amer L.D., Bryant S.J., 2016).

Регенерация хряща в иммунокомпетентной среде обычно не происходит из-за сильного воспаления, вызванного бесклеточным каркасом и продуктами его разложения. Сравнивали ремоделирование ткани и воспалительные реакции сконструированного хряща, созданного с МСК костного мозга, хондроцитами, комбинацией этих клеток у свиней. Хрящеобразующую способность конструкций in vitro и in vivo оценивали гистологическими, биохимическими и биомеханическими методами, а воспалительный ответ – количественным анализом гигантских клеток инородных тел и макрофагов. Полу-

ченные данные показали, что искусственный хрящ на основе МСК подавляет воспаление in vivo за счет изменения фенотипа макрофагов (появляются M2 макрофаги с противовоспалительным фенотипом, включая активацию CD206, усиление синтеза ИЛ-10, снижение секреции ИЛ-1β и изменения в экспрессии генов, указывающие на переход M1 в M2), что приводит к лучшей сохранности тканей, по сравнению с теми, которые регенерируют в присутствии только хондроцитов или в сочетании их с МСК. Сделано предположение, что конструкции с МСК обладают потенциалом ослабления вызванного скаффолдом воспаления и улучшения регенерации хрящевой ткани посредством поляризации макрофагов в M2 (Ding J. et al., 2016).

Была предложена наноструктурированная желатиновая матрица в качестве подходящей среды, в которой МСК человека могут адгезироваться, пролиферировать и поддерживать свои стволовые свойства. Эта матрица показала характеристики нелинейного эластичного материала и сохранялась в организме до 4 нед. По сравнению с культивированием и экспансией в 2D условиях, МСК на желатине демонстрировали сходную степень пролиферации и лучше сохраняли свои свойства мультипотентности, что оценивали по их превосходной способности дифференцироваться в направлении типичных мезенхимальных линий (то есть остеогенных и хондрогенных). Кроме того, иммуногистохимический анализ и продольная неинвазивная визуализация воспалительного ответа не выявили признаков реакции инородного тела в течение 3 нед (Pandolfi L. et al., 2017).

Возможна долговременная коррекция диабета после трансплантации клеток панкреатической энтодермы, полученных из эмбриональных стволовых клеток человека, в предваскуляризированном подкожном участке мышей. Это усовершенствование смягчает хронический ответ инородного тела, использует подход без использования устройств и факторов роста, облегчает дифференцировку in vivo клеток панкреатической энтодермы в чувствительные к глюкозе инсулин-продуцирующие клеточные элементы и надежно восстанавливает гликемический контроль. На протяжении всего исследования обнаруживали базальную и стимулированную секрецию человеческого С-пептида, которая исчезла после удаления трансплантата. Мыши-реципиенты демонстрировали физиологический клиренс глюкозы в ответ на метаболическую нагрузку, извлеченные трансплантаты содержали жизнеспособные клетки, регулирующие концентрацию глюкозы (Pepper A.R. et al., 2017).

1.4. Резюме

Данные литературы свидетельствуют о том, что коллаген и практически все матрицы с покрытием из коллагена влияют на регенерацию тканей, а также на МСК и их функции. Практически все публикации, посвященные использованию коллагена в качестве матриц для МСК, отмечают хорошее взаимодействие между биополимером, клетками и организмом. Между тем, отмечается возможность инкапсуляции в тканях организма абсорбируемых шовных материалов и развитие гранулематозных реакций на их имплантацию (Майбородин И.В. и др., 2008; Кузнецова И.В. и др., 2014). Имеются данные, которые косвенно подтверждают возможность развития некоторых нежелательных реакций на внедрение коллагеновых материалов в особых условиях (Ye Q. et al., 2010а, 2010б, 2011).

В то же время важно отметить, что недостаточно изучен вопрос о влиянии самих МСК на процессы взаимодействия коллагеновых материалов с живым организмом. Имеются противоречивые данные, касающиеся деградации коллагена с развитием реакций инородного тела. Однако без учета таких результатов невозможно оценивать сроки полного лизиса подобных материалов, разрабатывать эффективные методы профилактики и лечения развивающихся осложнений.

СОБСТВЕННЫЕ ИССЛЕДОВАНИЯ

Глава 2. МАТЕРИАЛ И МЕТОДЫ ИССЛЕДОВАНИЯ

Работа основана на результатах морфологического исследования тканей вокруг коллагеновой мембраны, имплантированной после пассивной адсорбции на поверхности аутологичных МСК костномозгового происхождения, подкожно крысам-самцам инбредной линии Wag.

Эксперименты проводили на животных массой 180 – 200 г в возраст 6 мес. Крысы содержались в виварии Института цитологии и генетики СО РАН, соответствующем категории SPF. Животных содержали при естественном освещении и неограниченном доступе к корму и воде. Все манипуляции не были связаны с причинением крысам боли и проведены под общей ингаляционной эфирной анестезии в соответствии с «Правилами проведения работ с использованием экспериментальных животных» (Приказ МЗ СССР № 755 от 12 августа 1977 г.; Приказ Министерства высшего и среднего специального образования СССР № 742 от 13 ноября 1984 г.). Хирургическое вмешательство по имплантации коллагена, связанное с повреждением тканей, было выполнено в условиях чистой операционной с соблюдением правил асептики и антисептики.

2.1. Выделение мультипотентных стромальных клеток, их характеристика и подготовка к введению в организм

Выделение и характеристика аутологичных МСК костномозгового происхождения in vitro. Клетки костного мозга, полученные из бедренных костей крыс-самцов инбредной линии Wag (биоптирование под эфирной анестезией) после суспендирования помещали в пластиковые сосуды («Nunk», Дания), через 2 сут адгезированные к пластику клетки культивировали в среде α-MEM, дополненной эмбриональной телячьей сывороткой (10%-ный раствор) («Biolot», Россия) и 2 мМ раствором глутамакса. Кроме того, культуральная среда содержала 1% антибиотика (Майбородин И.В. и др., 2014, 2015, 2016, 2017, 2018); замену культуральной среды осуществляли через 3 – 4 сут. Процесс проходил в CO_2-инкубаторе при температуре при 37°С, насыщенной влажности, 5% CO_2. В эксперименте использовали клетки 2 – 3-го пассажей.

В процессе культивирования на протяжении нескольких генераций клетки оставались фибробластоподобными и имели поверхностные антигены

CD34-, CD45-, CD90+, CD105+. Для морфофункциональной характеристики клеточный монослой (от 1000 до 5000 клеток/см^2) обрабатывали раствором трипсин-ЭДТА в стандартной концентрации до получения суспензии. Использовали методы световой и люминесцентной микроскопии, цитологический анализ.

Перед нанесением полученных клеток на коллагеновые матрицы и использованием их в эксперименте необходимы дополнительные исследования для подтверждения их возможности к направленной дифференцировке в клетки костной, жировой и хрящевой тканей (трехлинейное дифференцирование in vitro) (Tallheden T. et al., 2003). Рутинным методом in vitro для спецификации культур МСК считается остеогенное дифференцирование (Hamidouche Z. et al., 2009, 2010; Shi X. et al., 2010; Wang Y. et al., 2010; Korecki C.L. et al., 2010; Hu J. et al., 2010). Активацию дифференцировки клеток костномозгового происхождения в указанном направлении достигали, обрабатывая клеточную культуру раствором, содержащим 0,1 μМ дезоксиметазона, 50 μМ аскорбиновой кислоты и 10 мМ β-глицерофосфата (все реактивы производства «Sigma», США).

Для регистрации остеогенной дифференцировки МСК в культуральной среде определяли активность щелочной фосфатазы цитохимическим методом с использованием нитротетразолиевого синего в присутствии субстрата щелочной фосфатазы 5-бромо-4-хлоро-3-индолила. Вторым важным признаком было отложение ионов кальция во внеклеточном матриксе, которое определяли окрашиванием ализариновым красным.

Трансфекция аутологичных МСК костномозгового происхождения ДНК GFP. Подготовка к введению в организм верифицированных аутологичных МСК костномозгового происхождения 2 – 3-го пассажей включала введение ДНК зеленого флюоресцентного протеина GFP (характеризуется двумя пиками поглощения при длинах волн 395 нм (основной) и 475 нм (минорный) и пиком флюоресценции на 498 нм). Для процедуры трансфекции использовали ДНК плазмиды pEGFP-N1 (Clontech Laboratories Inc., USA) под контролем промотора цитомегаловируса; для дальнейшего отбора с применением дженетицина G418 (pEGFP-N1; Clontech Laboratories Inc., USA) внедряли ДНК, отвечающую за устойчивость к неомицину, под контролем промотора вируса SV40.

Трансфекцию в имплантируемые суспензионные клетки ($1x10^6$ в 1 мл взвеси) осуществляли с использованием трансфекционного реагента Turbo-

Fect в соотношении 10 мкл трансфекционного реагента на 4 мкг ДНК плазмиды, по протоколу производителя (Fermentas life sciences, Inc, Canada).

Для более точной идентификации аутологичных МСК костномозгового происхождения и структур, сформированных из них (Майбородин И.В. и др., 2017, 2018) через 2 ч после процедуры трансфекции белка GFP дополнительно к суспензии добавляли краситель Vybrant® CM-DiI (Thermo Fisher Scientific, USA). Vybrant® CM-DiI – карбоциановый краситель с максимумом флюоресцентного свечения при 570 нм (максимальная абсорбция) и 553 нм в условиях применения родаминового фильтра при воздействии ультрафиолетовым светом. Готовый раствор красителя добавляли к суспензии из расчета 5 мкл раствора на $1x10^6$ клеток в 1 мл среды без сыворотки, мягко тщательно перемешивали пипетированием и оставляли на 20 мин в CO_2-инкубаторе при 37°С в условиях насыщенной влажности. Затем суспензию центрифугировали 5 мин при 1500 об./мин, среду с красителем удаляли и добавляли новую порцию теплой среды. Данную процедуру удаления красителя повторяли 3 раза. Затем аутологичные МСК костномозгового происхождения ресуспензировали в теплой среде в объеме из расчета $1x10^6$ клеток с жизнеспособностью не менее 92% в 1 мл. В культуре неделящихся клеток прослежено сохранение флюоресценции Vybrant® CM-Dil высокой интенсивности в течение 3 мес.

Функционирование введенной ДНК GFP в аутологичные МСК костномозгового происхождения устанавливали с использованием люминесцентной микроскопии, непосредственно изучали культуру клеток или считали светящиеся клетки спустя 2 сут после трансфекции в камере Горяева. Эффективность процедуры определяли как процент флюоресцирующих клеток по отношению ко всем клеткам в поле зрения или камере Горяева. Среднее содержание трансфицированных клеток в готовой для введения взвеси было около 3%.

Клетки, которые не были использованы в экспериментах, продолжали культивировать еще 10 сут для определения стабильности экспрессии введенной ДНК и, соответственно, результативности трансфекции. Как и в литературе, при применении методик, основанных на использовании плазмидных генов, отмечали только временное действие трансфицированного гена GFP в аутологичных МСК костномозгового происхождения. Поддержание в культуре клеток, трансфицированных плазмидой pEGFP-N1, но без отбора (не применяли дженетицин) (G418, Sigma, USA) продемонстрировало уменьшение числа клеток, продуцирующих GFP, из-за вытеснения их клетками с ин-

тактным геномом. Все равно, через 7 сут в культуре клеток 1-й генерации после трансфекции, рассеянных в плотности 5000 единиц на 1 см^2 пластика, наблюдали элементы, продуцирующие GFP.

Адсорбция аутологичных МСК костномозгового происхождения на имплантируемом материале. В качестве коллагеновой матрицы для имплантации экспериментальным животным использовали стерильные мембраны «Коллост» 60х50х1,5 мм (ООО «Биофармахолдинг», Россия), из которых вырезали прямоугольные фрагменты размером 5х5 мм. Непосредственно перед операцией матрицу погружали в суспензию с подготовленными для имплантации аутологичными МСК костномозгового происхождения на 2 ч для пассивной адсорбции. Такой срок адсорбции является достаточным для формирования монослоя на большинстве материалов (Шевела А.А. и др. 2017). Следует отметить, что пробная экспозиция Коллоста в стерильном физиологическом растворе в течение 3 нед не привела к гидролизу или каким-либо другим изменениям его структуры.

Использование недифференцированных МСК, выделенных у одних животных, для применения у других особей, обусловлено отсутствием у этих клеток поверхностных антигенов, определяющих их чужеродность; кроме того, присутствие имплантированных аутологичных МСК костномозгового происхождения в организме-реципиенте подавляет деление аллогенных Т-лимфоцитов, супрессируют воспаление и иммунный ответ на фоне аллогенной и ксеногенной трансплантации (Caplan A.I., 2009; Poncelet A.J. et al., 2009; Undale A.H. et al., 2009; Yamaza T. et al., 2010; Charbord P., 2010).

2.2. Хирургическое вмешательство для имплантации коллагеновой мембраны с адсорбированными мультипотентными стромальными клетками

Проведено сравнительное морфологическое исследование тканей вокруг имплантированного под кожу в правом лопаточном регионе фрагмента коллагеновой мембраны после пассивной адсорбции аутологичных МСК костномозгового происхождения и без нее.

Для подкожной имплантации коллагеновой матрицы производили разрез кожи в легкодоступном участке с выраженной подкожной жировой клетчаткой – по средней линии спины в области шеи от основания черепа до лопаток (длиной 1 – 2 см). Тупым способом (сомкнутыми браншами зажима) фор-

мировали слепой канал («карман») длиной 1,5 – 2 см в сторону правой лопатки, куда помещали коллагеновую матрицу. Послеоперационные раны ушивали непрерывными швами, кожу и кожные швы обрабатывали спиртовым раствором йода, что позволило избежать воспалительных осложнений в месте послеоперационных швов у всех экспериментальных животных. Формирование «кармана» для имплантации чужеродного материала свело к минимуму влияние шовного материала и поврежденной кожи на процессы интеграции и деградации внедренного инородного тела, а также позволило более точно установить эффекты адсорбированных аутологичных МСК костномозгового происхождения (Майбородин И.В. и др., 2013, 2014; Kim C.H. et al., 2015).

Экспериментальные животные были разделены на 2 группы: в 1-й группе животным была имплантирована коллагеновая мембрана без аутологичных МСК костномозгового происхождения (n=48), во 2-й группе – с адсорбированными МСК (n=48).

Крыс обеих групп декапитировали через 1, 2, 3 и 4 нед после имплантации коллагенового материала, по 12 животных на каждый срок.

2.3. Морфологические и морфометрические методы исследования, статистическая обработка полученных данных

Для морфологического исследования у каждого животного забирали образцы тканей из периимплантационного пространства и из коллагеновой матрицы – по периферии до 0,5 мм от края и из центра имплантированной мембраны. После фиксации в 4% растворе забуференного нейтрального параформальдегида (pH 7,4) в течение не менее 1 сут образцы подвергали стандартной гистологической обработке в гистологическом комплексе STP 120 (Microm, Германия), заливали в парафин («Гистопласт С»).

Гистологические срезы толщиной 5 – 7 мкм окрашивали гематоксилином и эозином и по ван Гизону (Пирс Э., 1964; Елисеев В.Г. и др., 1967; Лилли Р., 1969; Саркисов Д.С., Перов Ю.Л., 1996).

Для оценки количества и распределения макрофагов на срезах проводили непрямую иммунопероксидазную реакцию с моноклональными антителами против CD68-антигена в соответствии с рекомендациями производителя антител (Dako, Дания).

Гистологические срезы исследовали при увеличении до 1200 раз в световом микроскопе Axioimager M1 (Carl Zeiss, Germany). В этом же микро-

скопе исследовали депарафинированные неокрашенные срезы в режиме люминесценции с фильтрами Alexa Fluor 488 (диапазон возбуждения 450 – 490 нм, диапазон регистрации 515-∞ нм) или для родамина (Rhod – диапазон возбуждения 540 – 552 нм, диапазон регистрации 575 – 640 нм).

Зеленая фоновая флюоресценция дает, во-первых, хорошее контрастирование объектов с люминесценцией при установке фильтра для родамина (красный цвет и его оттенки хорошо видны на зеленом фоне), а во-вторых, возможно получать представление о структуре исследуемых тканей и местоположении светящихся красным цветом объектов в том или ином органе.

При получении микрофотографий использовали автоматическую экспозицию, в процессе совмещения изображений с применением фильтров Alexa Fluor 488 и для родамина можно получить зеленый и красный (или оранжевый и желтый) цвет в зависимости от преобладания интенсивности свечения при том или ином фильтре. Зеленый цвет дает более яркая флюоресценция при использовании фильтра Alexa Fluor 488, красный цвет – на фоне применения родаминового фильтра, желтый и его оттенки получаются в результате смешения зеленого и красного цветов в той или другой пропорции (Майбородин И.В. и др., 2017, 2018).

Морфометрическое изучение структурной организации биоптированных объектов проводили в соответствии с рекомендациями литературы (Глаголев А.А., 1941; Шахламов В.А., 1967; Катинас Г.С., Полонский Ю.З., 1970; Плохинский Н.А., 1970; Вейбель Э.Р., 1970; Автандилов Г.Г., 1973, 1980, 1984, 1990, 1996, 2002; Христолюбова Н.Б., Шилов А.Г., 1974; Weibel E.R., 1979; Автандилов Г.Г. и др., 1981, 1984а, 1984б; Непомнящих Л.М. и др., 1986; Горчаков В.Н., 1997; Avtandilov G.G., 1998). Размерность и обозначение необходимых морфометрических данных, полученных в результате работы, даны согласно E.R. Weibel (1979), в соответствии с рекомендациями Международного стереологического общества.

Для вычисления объемной плотности кровеносных и лимфатических сосудов, интерстициальных пространств, соединительнотканных клеток, суммарно Коллоста и межклеточного матрикса использовали изображения, сделанные посредством цифровой видеокамеры указанного микроскопа, с применением комплекса программ для морфометрии Axiovision (Zeiss, Германия). При использовании объектива с увеличением x5 площадь прямоугольного изображения была равна $5{,}6 \times 10^6$ мкм^2, при объективе x10 – $1{,}4 \times 10^5$

мкм^2, при объективе х20 – 3,5х10^5 мкм^2. При определении цитограммы клеток (объектив х40) площадь равнялась 8,7х10^4 мкм^2. На каждом препарате осуществляли 3 – 5 измерений на неперекрывающихся полях зрения, согласно рекомендациям J.R.Head и L.L.Seeling (1984).

Коллагеновая матрица и собственный межклеточный матрикс соединительной ткани, формирующейся на месте имплантации и, скорее всего, с использованием его компонентов, содержат много коллагеновых волокон, поэтому на гистологических срезах их трудно различить. В связи с этим, при определении площади среза коллагеновый имплант и свое собственное, вновь синтезированное, межклеточное вещество подсчитывали как одну группу.

В течение 1-й недели после имплантации клетки и сосуды были найдены, в основном, на периферии импланта. Только на 2-й неделе единичные клетки и сосуды появлялись в центральных областях коллагеновой мембраны. В связи с этим изучение васкуляризации и клеточной инфильтрации центральных частей имплантированного Коллоста (коллагеновой мембраны) было проведено, начиная со 2-й недели. Необходимо отметить, что к 3-й неделе васкуляризация и клеточная инфильтрация периферии и центральных отделов имплантированной коллагеновой мембраны выравнивалась, оставались различия только между активно лизируемой коллагеновой матрицей и гомогенными эозинофильными депозитами, в которых число сосудов и инфильтрирующих клеток значительно меньше, или они отсутствовали.

Статистический анализ экспериментальных данных осуществляли с использованием программы MS Excel 7.0 (Microsoft, USA); вычисляли среднее значение и его стандартное отклонение. Статистическую значимость отличий сравниваемых данных проводили с использованием критерия Стьюдента (Плохинский Н.А., 1970). Статистически значимым считали различия между сравниваемыми вариационными рядами полученных данных с рангом доверительной вероятности 95% и выше. При $p \leq 0,05$ вариационные ряды идентичны на 95% при выбранном ранге доверительной вероятности. В процессе расчетов установили, что распределение изучаемых данных было нормальным или близким к таковому, что может быть связано с использованием линейных инбредных крыс.

Глава 3. МОРФОЛОГИЧЕСКИЕ ИЗМЕНЕНИЯ ТКАНЕЙ ПОСЛЕ ИМПЛАНТАЦИИ КОЛЛАГЕНОВОГО МАТЕРИАЛА С АДСОРБИРОВАННЫМИ МУЛЬТИПОТЕНТНЫМИ СТРОМАЛЬНЫМИ КЛЕТКАМИ

Спустя 1 нед после имплантации Коллоста в тканях под кожей присутствовал практически гомогенный эозинофильный бесструктурный материал, легко отделяющийся от подкожно-жировой клетчатки. Иногда это коллагеновое изделие было частично разволокнено. По границам материал был окружен тонким слоем рыхлой волокнистой соединительной ткани. На периферии в Коллосте уже наблюдались диффузная инфильтрация крупными клетками и небольшие тонкостенные сосуды с оболочкой из одного слоя клеток (рис. 2, 3).

Сразу после внедрения Коллост окружается кровью и фибрином – реакция на травму тканей при хирургическом вмешательстве в процессе имплантации. Далее кровяной сгусток инфильтрируется лейкоцитами (лизис фибрина и эритроцитов) и фибробластами (синтез коллагена и формирование соединительнотканного рубца на месте поврежденных при операции тканей). Согласно данным литературы, возможна аккумуляция вокруг волокон имплантированного коллагена фагоцитов и лизис ими фрагментов волокон коллагенового материала (Amerongen van M.J. et al., 2006).

По-видимому, по мере лизиса кровяного сгустка, фибробласты и лейкоциты, в том числе, макрофаги, постепенно разжижают (Amerongen van M.J. et al., 2006) за счет экзоцитоза лизосомальных ферментов (Курбангалеев С.М. и др., 1977; Курбангалеев С.М., 1985; Kanzler M.H., 1986; Кузин М.И., Костюченок Б.М., 1990; Fredriksson M.I. et al., 2003) край имплантированного коллагенового материала, а затем мигрируют в таким образом подготовленную ткань. Далее, по мере лизиса коллагена и за счет амебовидного движения лейкоциты и, скорее всего, фибробласты продвигаются к центру имплантированного объекта.

Другие авторы также отмечают активный ангиогенез в области тканевого дефекта после заполнения его Коллостом (Сирак С.В. и др., 2010). Следует учитывать, что разжижение, разволокнение коллагена ферментами лейкоцитов облегчает прорастание сосудов, а васкуляризация, в свою очередь, облегчает выход из сосудистого русла лейкоцитов и создает условия для клеточной инфильтрации внедренного объекта и его разрушения лейкоцитами. Сначала молодые сосуды, в том числе и грануляционной ткани, несмотря на широкий просвет, имеют очень тонкую стенку, состоящую из одного ряда клеточных элементов.

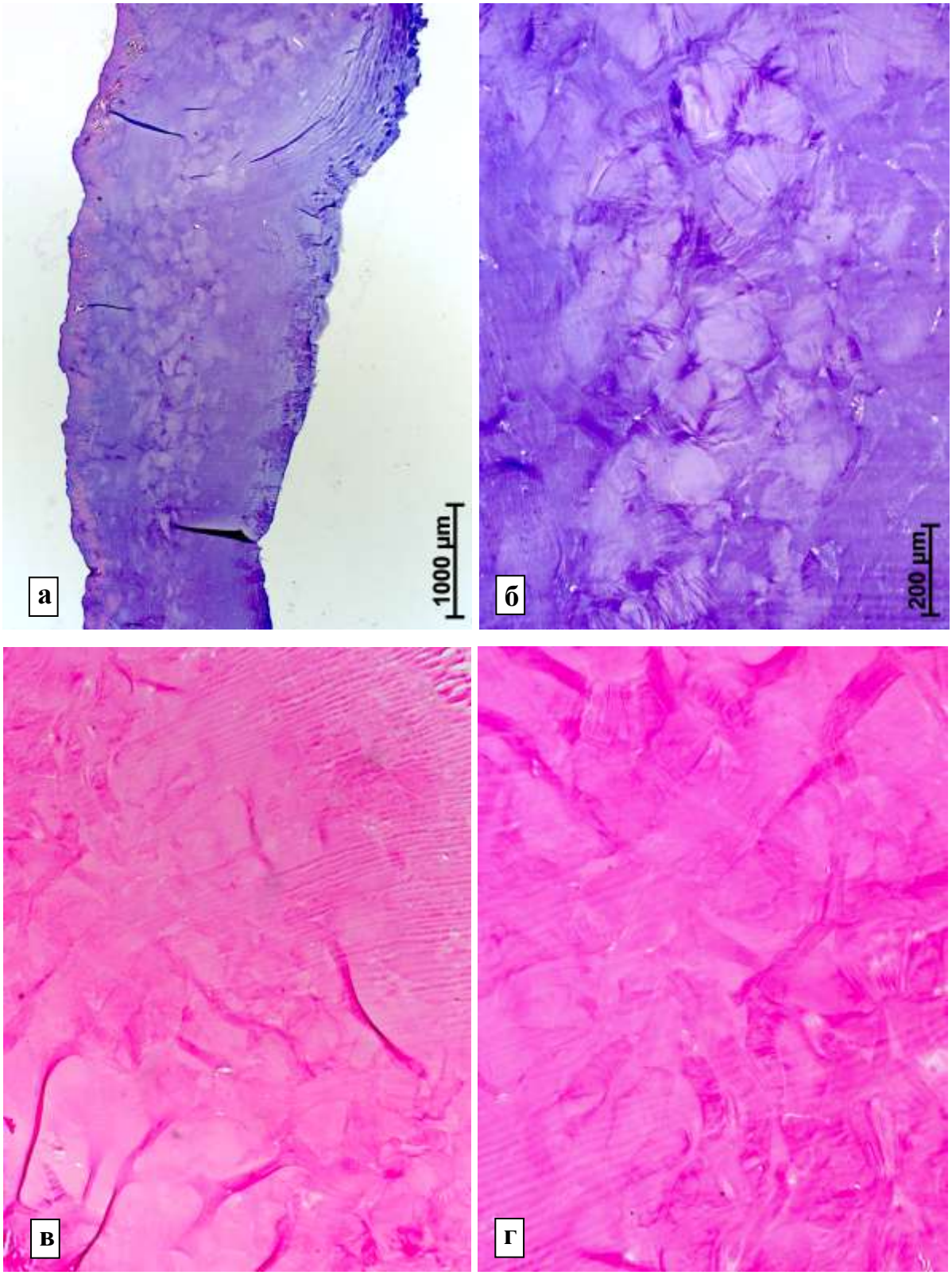

Рис. 1 – Коллост после экспозиции в физиологическом растворе в течение 21 сут. Контакт с жидкой средой не привел к нарушению структуры и гидролизу коллагенового материала. Более плотные участки Коллоста чередуются с менее плотными. а, б – окраска гематоксилином и эозином. в, г – окраска по ван Гизону.

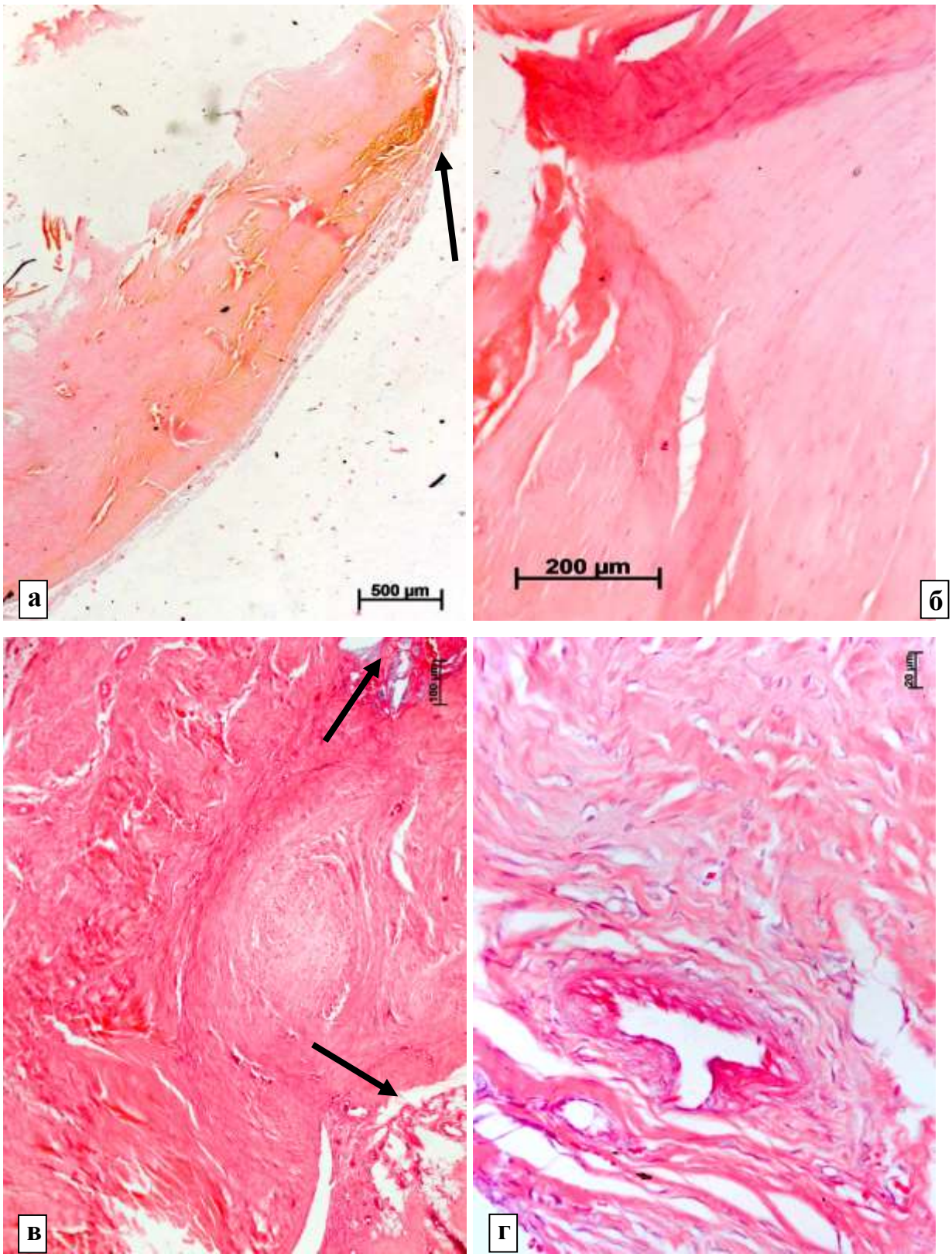

Рис. 2 – Коллост через 1 нед после имплантации без аутологичных МСК костномозгового происхождения. Окраска гематоксилином и эозином. а – Полимер окружен тонким слоем уплотненной подкожно-жировой клетчатки, только на отдельных участках по границе Коллоста имеются признаки формирования сосудов и клеточной инфильтрации (стрелка); б – в центре материала сосуды и клетки отсутствуют; в – в центральных отделах Коллоста признаков васкуляризации и клеточной инфильтрации нет, но на периферии появляются сосуды и клеточные элементы (стрелки); г – молодые сосуды с формирующимися оболочками и клеточная инфильтрация на периферии коллагеновой мембраны.

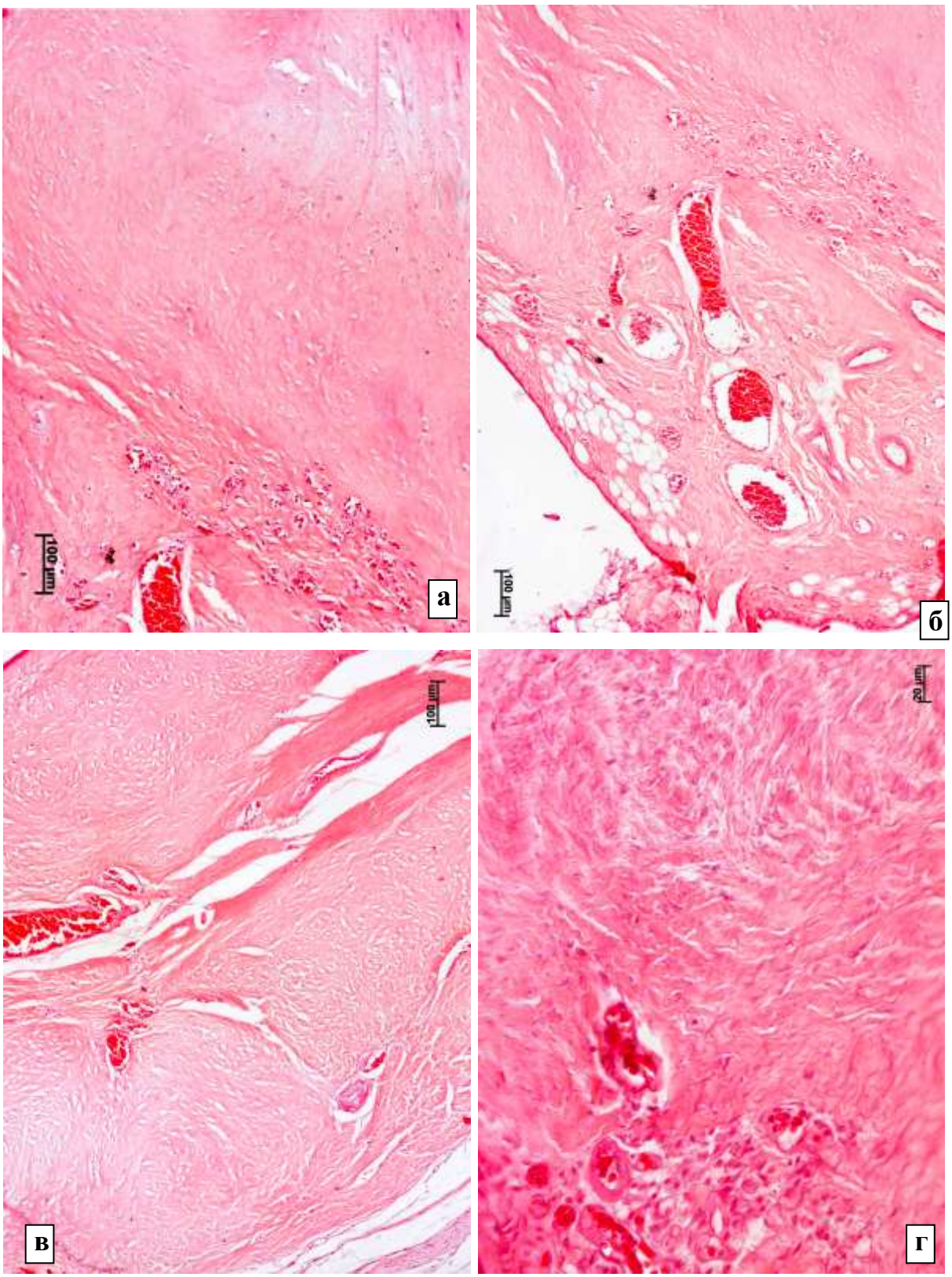

Рис. 3 – Через 1 нед после внедрения Коллоста с адсорбированными АММСККП выраженность васкуляризации и клеточной инфильтрации периферии материала намного выше. Окраска гематоксилином и эозином. а, б – Разные участки одного среза, большое число мелких тонкостенных сосудов, похожих на грануляции, с форменными элементами крови на периферии Коллоста. в, г – Сосуды и клеточные элементы инфильтрируют коллагеновый материал.

В качестве отличий, обусловленных адсорбцией аутологичных МСК костномозгового происхождения, необходимо отметить визуально значительно более выраженную васкуляризацию периферии Коллоста, причем, часто молодые сосуды с широким просветом и тонкими стенками были расположены обширными группами (см. рис. 3).

Возможно, что в условиях тканевой гипоксии происходит стимуляция дифференцировки адсорбированных на коллагене аутологичных МСК костномозгового происхождения в направлении клеток сосудистых оболочек – эндотелиоцитов и перицитов (Martin-Rendon E. et al., 2007; Hu X. et al., 2008; Лыков А.П. и др., 2015), что способствует усилению васкуляризации именно краев материала, там, где были расположены аутологичные МСК костномозгового происхождения.

Кроме того, аутологичных МСК костномозгового происхождения продуцируют большой объем VEGF и других проангиогенных факторов (Prichard H.L. et al., 2008; Patel J. et al., 2010; Han D. et al., 2011; Nguyen B.B. et al., 2017) и таким образом стимулируют рост сосудов сначала в кровяной сгусток вокруг Коллоста и затем – на периферию собственно коллагенового материала. В литературе есть достаточно много данных об усилении роста сосудов, в том числе и раневых грануляций, в результате использования клеточных технологий (Майбородин И.В. и др., 2013, 2015, 2015). В частности, M.Alhag и соавт. (2011) отмечают ускоренный рост сосудов именно после имплантации МСК на коллаген-гликозаминогликановых матрицах для заживления костных дефектов.

Скорее всего, усиление васкуляризации в результате адсорбции аутологичных МСК костномозгового происхождения на Коллосте должно облегчать миграцию лейкоцитов в этот материал. Соответственно, должен быстрее проходить его лизис и замещение собственными тканями организма-реципиента. По данным Q.Ye с соавт. (2010, 2010), присутствие значительного количества сначала нейтрофилов, а затем – макрофагов, способствует более быстрой абсорбции подобных материалов.

Кроме того, при изучении гистологических срезов с использованием люминесценции рядом с Коллостом было найдено множество мелких овальных объектов с четкими краями. Эти структуры очень ярко светились при установке родаминового фильтра, и иногда было заметно расположение таких светящихся объектов на периферии более темной структуры (рис. 4).

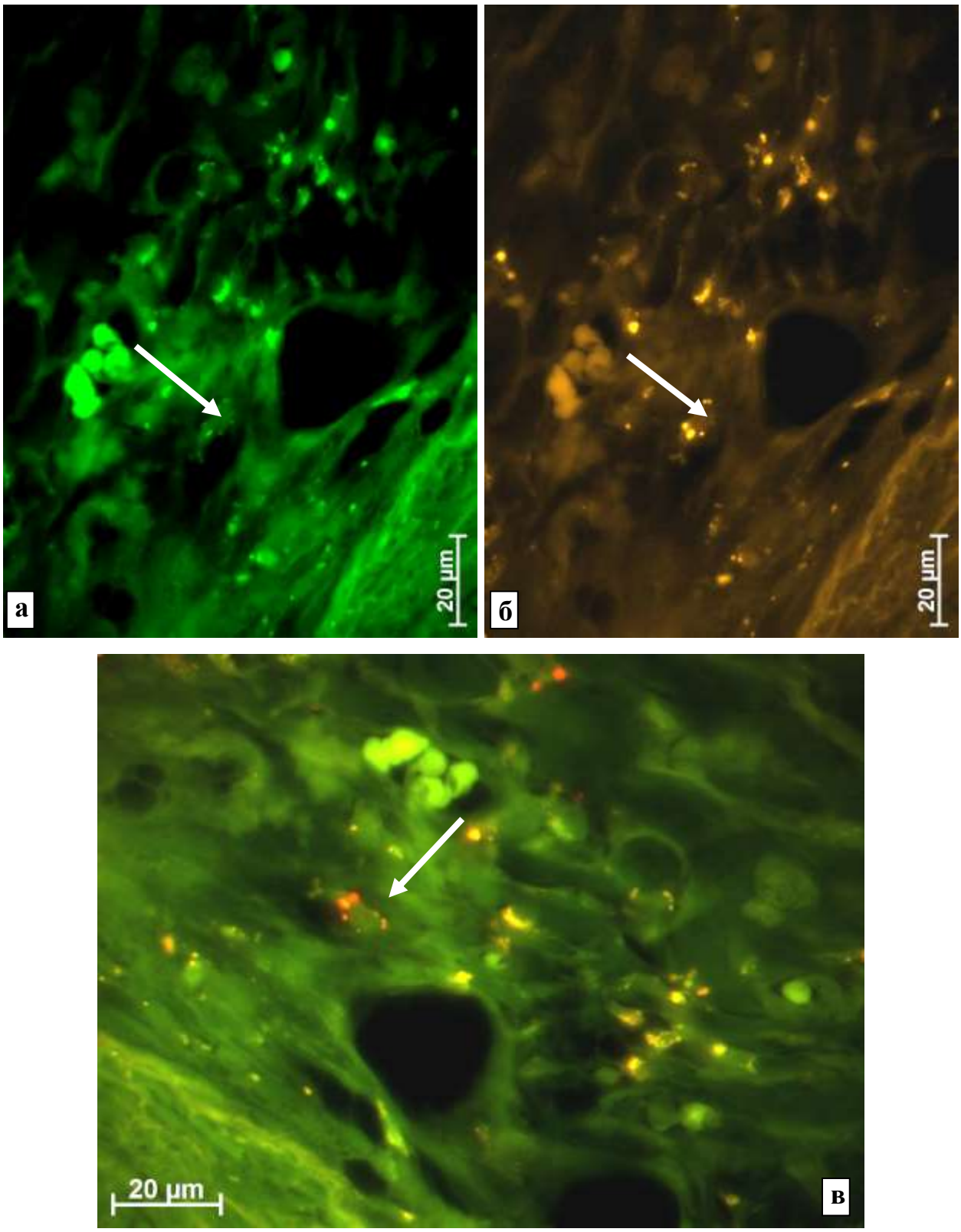

Рис. 4 – Край Коллоста с окружающей тканью через 1 нед после имплантации с адсорбированными аутологичными МСК костномозгового происхождения. Отдельные клетки содержат множество мелких овальных включений с четкими краями. Эти объекты очень ярко светятся при установке родаминового фильтра. Иногда заметен более темный центр клеток с такими включениями (стрелка).
а – неокрашенный срез в люминесцентном режиме микроскопа с фильтром Alexa 488; б – неокрашенный срез в люминесцентном режиме микроскопа с фильтром для родамина; в - компьютерное совмещение изображений, полученных с применением разных фильтров.

Не все аутологичные МСК костномозгового происхождения были жизнеспособными, кроме того, часть их погибало сразу или очень быстро при попадании в ткани из-за резких изменений условий существования (Rodrigues M. et al., 2013; Майбородин И.В. и др., 2014, 2016, 2017; Yates C.C. et al., 2017) и воздействия неспецифических факторов воспаления, генерируемых в ране и в ответ на любое имплантированное инородное тело (Rodrigues M. et al., 2013). Наиболее вероятно, что такие флюоресцирующие объекты являются лизосомами макрофагов, которые фагоцитировали окрашенный Vybrant-CM-Dil детрит адсорбированных на коллагене аутологичных МСК костномозгового происхождения и за счет этого приобретали способность к свечению при воздействии ультрафиолетовым светом через родаминовый фильтр.

Необходимо обратить внимание, что иногда на периферии Коллоста были найдены типичные очень мелкие сосуды с однослойной оболочкой, которая очень интенсивно флюоресцировала при использовании фильтра для родамина (рис. 5).

Таким образом, можно считать подтвержденным участие введенных извне аутологичных МСК костномозгового происхождения в ангиогенезе. Часть адсорбированных на коллагеновом материале МСК остается жизнеспособными после имплантации и участвует в формировании молодых сосудов, которые можно обнаружить, как минимум, через 1 нед после операции. Необходимо отметить повышенное выживание клеток в присутствии индуктора апоптоза FasL при культивировании с компонентом внеклеточного матрикса Tenascin-C и коллагеном I типа (Rodrigues M. et al., 2013).

В естественных условиях ангиогенез идет за счет собственных клеток-предшественников эндотелиоцитов. При введении аутологичных МСК костномозгового происхождения и дифференцировки их в клетки-предшественники и далее в эндотелиоциты и перициты, ангиогенез ускоряется. За счет усиления ангиогенеза вследствие участия в нем привнесенных аутологичных МСК костномозгового происхождения между Коллостом и клетчаткой, а также на периферии самого полимера сосуды формируются раньше, и их образуется больше. Соответственно, в большем количестве из сосудов мигрируют лейкоциты и быстрее происходит как очищение раны от детрита, так и лизирование Коллоста и замещение его собственными тканями.

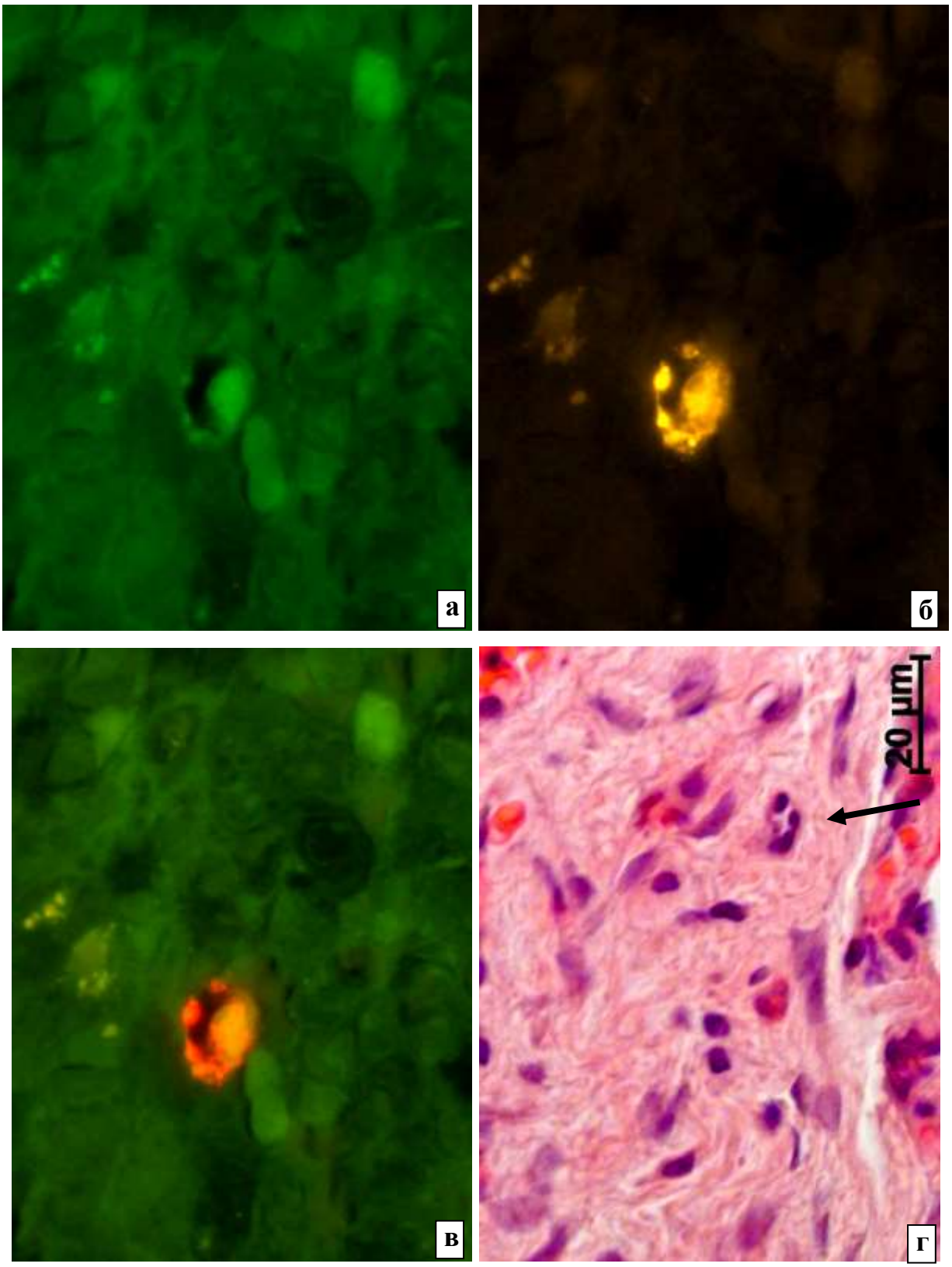

Рис. 5 – Через 1 нед после внедрения коллагенового материала с адсорбированными аутологичными МСК костномозгового происхождения на его периферии расположен сосуд со сформированным просветом, тонкой однослойной стенкой из ярко светящихся при установке родаминового фильтра клеток. а – неокрашенный срез в люминесцентном режиме микроскопа с фильтром Alexa 488; б – неокрашенный срез в люминесцентном режиме микроскопа с фильтром для родамина; в – компьютерное совмещение изображений с применением различных фильтров; г – окраска гематоксилином и эозином, сосуд указан стрелкой.

То есть основной причиной усиления васкуляризации тканей вокруг имплантированного материала с адсорбированными МСК костномозгового происхождения является прямое участие этих клеток в ангиогенезе. Часть аутологичных МСК костномозгового происхождения погибает при имплантации в ткани; их детрит фагоцитируют макрофаги, но оставшиеся МСК непосредственно дифференцируются в клетки сосудистых оболочек.

Через 2 нед наблюдалась фрагментация Коллоста. Из имплантированной мембраны были сформированы крупные депозиты коллагена разной плотности и с разной интенсивностью окрашивающиеся эозином. Между такими депозитами проходили тяжи с клеточными элементами и кровеносными сосудами, последние часто располагались группами. Общим практически для всех наблюдений было обнаружение обширных псевдокист с оптически прозрачным содержимым (рис. 6, 7).

По-видимому, более плотные участки коллагена, которые более интенсивно окрашивались эозином и не содержали или содержали очень мало клеток, связаны с изначально неоднородным по плотности или количеству поперечных сшивок полимером. Отмечены случаи отграничения более плотных фрагментов Коллоста от окружающего материала имплантата (Сирак С.В. и др., 2010). Скорость деструкции коллагеновых материалов зависит, по данным литературы (Dunn M.G. et al., 1993; Ma X.H. et al., 1996; Ye Q. et al., 2010а, 2010б), от выраженности поперечных связей между волокнами: те участки, где таких сшивок много, более устойчивы к лизису ферментами фагоцитов и, соответственно, в них медленнее мигрируют лейкоциты, медленнее прорастают сосуды, такие депозиты дольше остаются нелизированными.

Не исключено, что продукты деградации коллагена, образовавшиеся в результате его лизиса коллагеназами, кетапсинами и ММР (Amerongen M.J. van et al., 2006; Сирак С.В. и др., 2010), обладают более высокой осмолярностью, что приводит к выпоту жидкой части крови из сосудов, которые к тому же имеют тонкие стенки. Лимфатические сосуды растут гораздо медленнее кровеносных, поэтому жидкость, постепенно накапливающаяся в участках с разрушенным коллагеном, не имея оттока, раздвигает ткани, в том числе и коллагеновые депозиты, образуя псевдокисты. Также не исключено, что прозрачные псевдокисты являются скоплениями разжиженного протеолитическими энзимами материала Коллоста, отграниченными его более плотными, и вследствие этого более устойчивыми к лизису, структурами.

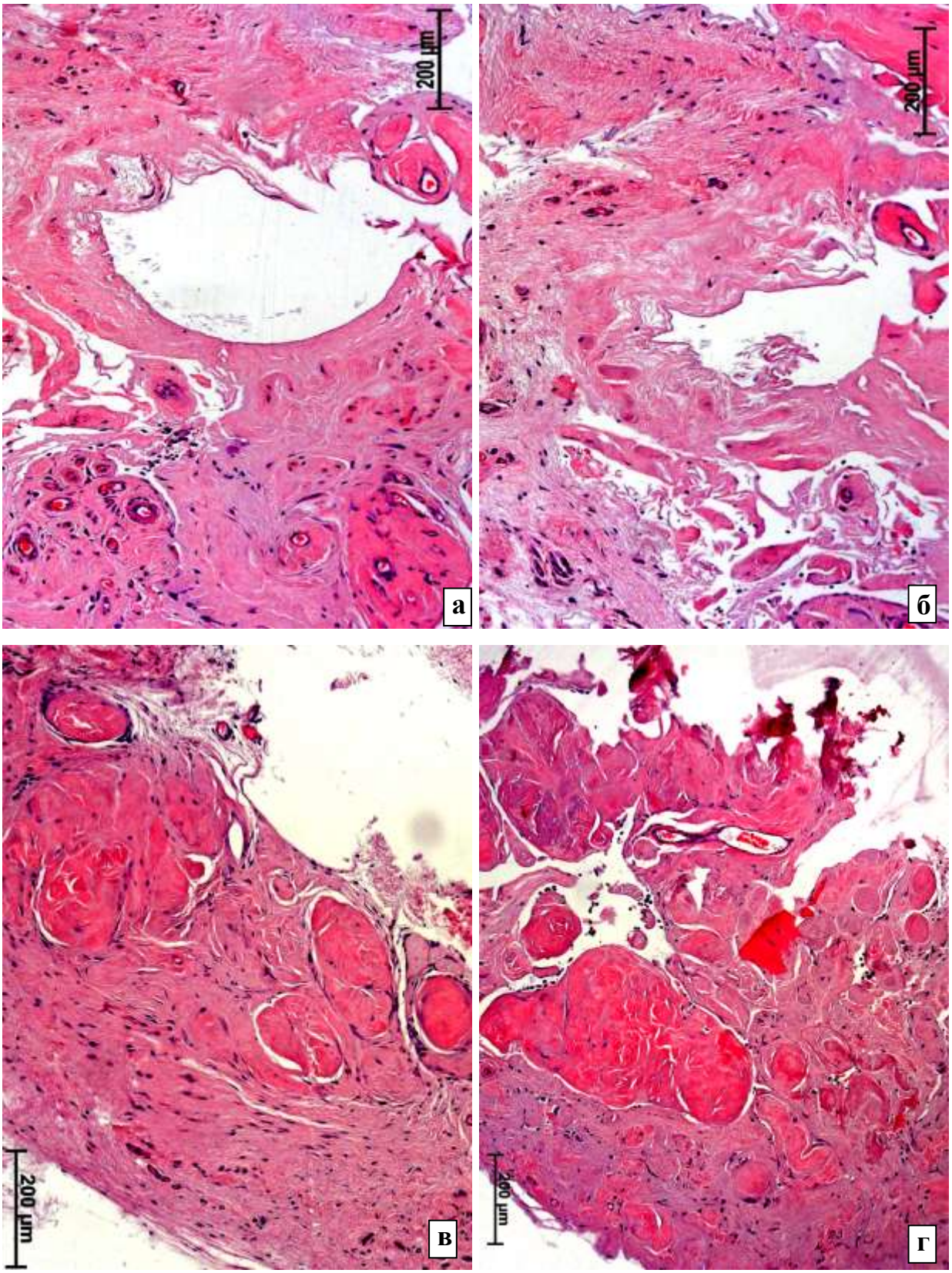

Рис. 6 – Коллост через 2 нед после имплантации без аутологичных МСК костномозгового происхождения. Клеточная инфильтрация и прорастание сосудов по всему имплантату. Фрагментация коллагенового материала с формированием псевдокист. Имеются участки Коллоста, отличающиеся от основной массы по структуре, окраске, выраженности васкуляризации и клеточной инфильтрации. Окраска гематоксилином и эозином.

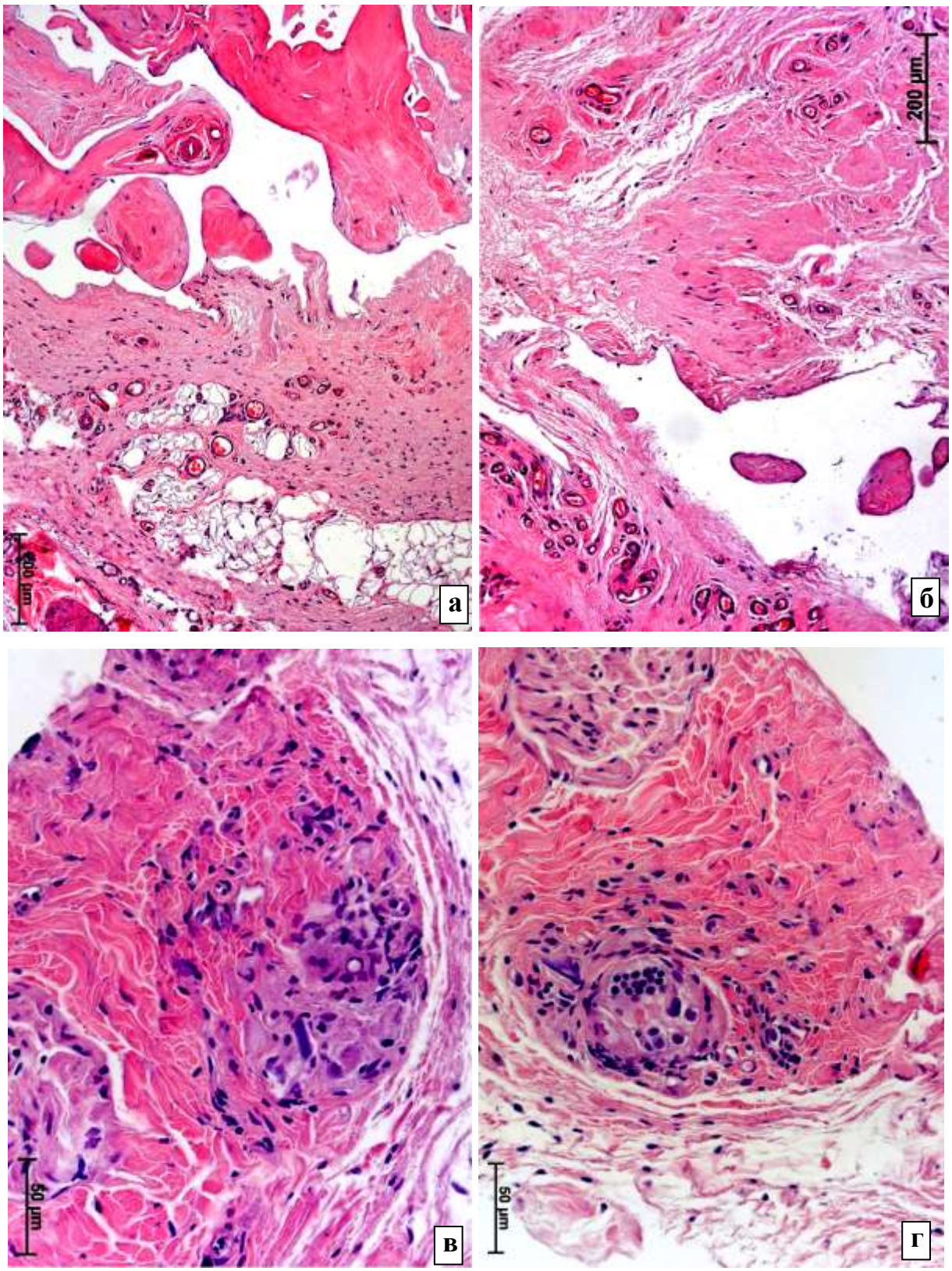

Рис. 7 – Спустя 2 нед после внедрения Коллоста с адсорбированными аутологичными МСК костномозгового происхождения выраженность васкуляризации и клеточной инфильтрации материала намного выше. Окраска гематоксилином и эозином. а, б – васкуляризация и клеточная инфильтрация всего материала, степень разволокнения и деградации Коллоста выше, происходит образование псевдокист, присутствуют эозинофильные гомогенные депозиты коллагена без сосудов и клеток; в, г – гранулемы инородного тела в плотных фрагментах Коллоста.

В пользу этого свидетельствуют небольшие капсулоподобные образования с полостью вокруг плотных депозитов коллагена. Не исключено, что эти полости и служат источником жидкости для образования псевдокист. Кроме того, возможно, что в дальнейшем эти капсулоподобные образования при невозможности деструкции депозитов будут служить основой формирования типичной капсулы из плотной волокнистой ткани с миофибробластами (Chamberlain L.J. et al., 1998) для отграничения таких нелизированных остатков биополимера. В литературе есть данные об отсутствии полной деградации имплантированных объектов на основе коллагена в течение 90 сут, когда наблюдали единичные случаи отграничения плотных фрагментов Коллоста иммунокомпетентными клетками, среди которых было значительное число клеточных элементов защитного ряда (Сирак С.В. и др., 2010).

Визуально результатом адсорбции аутологичных МСК костномозгового происхождения на Коллосте по-прежнему было более высокое число сосудов. Кроме этого, можно отметить большую степень деградации полимера, в том числе и его более плотных депозитов (см. рис. 7, а, б). Также необходимо обратить внимание на инфильтрацию плотных депозитов коллагенового материала макрофагами и формирование из них многоядерных клеток и гранулем инородного тела (см. рис. 7, в, г). Не исключено, что для образования соединительнотканных компонентов этих гранулем используется материал коллагенового имплантата.

То есть наблюдаемое усиление васкуляризации лизируемого коллагенового материала в результате адсорбции на нем МСК облегчает миграцию лейкоцитов и способствует более выраженной клеточной инфильтрации имплантата. Эти лейкоциты более активно и, соответственно, быстро разрушают коллаген, в том числе и его более плотные участки. Для лизиса таких коллагеновых депозитов возможно формирование из макрофагов гигантских клеток инородных тел с переходом воспалительного процесса, вызванного присутствием инородного тела, в гранулематозный.

Необходимо отметить, что разрушаясь, аутологичные МСК костномозгового происхождения сами по себе стимулируют миграцию иммунокомпетентных клеток к своему детриту в силу определенной антигенности последнего (Rosenzweig M. et al., 2001; Beggs K.J. et al., 2006; Badillo A.T. et al., 2007; Camp D.M. et al., 2009; Zangi L. et al., 2009). Лейкоциты фагоцитируют и лизируют не только детрит аутологичных МСК костномозгового

происхождения, но и коллагеновую матрицу, на которой эти клетки были внесены в организм. Это также способствует более быстрому разрушению Коллоста.

При изучении неокрашенных срезов методами световой микроскопии с использованием люминесценции через 2 нед не найдено на периферии Коллоста и рядом с имплантатом четко дифференцируемых структур, построенных из клеток с преимущественной флюоресценцией при установке родаминового фильтра. На таких участках красным цветом светились только мелкие включения в отдельных клетках. Скорее всего, такие объекты были макрофагами с флюоресцирующими лизосомами за счет содержания в них детрита аутологичных МСК костномозгового происхождения, окрашенных мембранным красителем Vybrant-CM-Dil (рис. 8).

То есть, ко 2-й неделе после имплантации Коллоста с адсорбированными аутологичными МСК костномозгового происхождения все эти клетки подверглись деструкции, и их детрит находился в лизосомах макрофагов. Кроме того, были разрушены все сосуды, созданные из введенных аутологичных МСК костномозгового происхождения или с их участием, но здесь возможно замещение клеток сосудистых оболочек, созданных в процессе дифференцировки введенных аутологичных МСК костномозгового происхождения, собственными клетками организма-реципиента. Такой процесс совпадает с данными, указывающими на быструю гибель введенных аутологичных МСК костномозгового происхождения (Rodrigues M. et al., 2013; Майбородин И.В. и др., 2014б, 2016, 2017; Yates C.C. et al., 2017), а также на максимум деструкции и фагоцитоза таких клеток у крыс именно через 2 – 3 нед после трансплантации (Майбородин И.В. и др., 2014, 2016, 2017).

Необходимо обратить внимание еще на один феномен, обнаруженный через 2 нед после имплантации Коллоста с адсорбированными аутологичными МСК костномозгового происхождения, мембраны которых были мечены Vybrant-CM-Dil. Оболочки крупных и мелких сосудов: вен, артерий и капилляров, расположенных в подкожно-жировой клетчатке на некотором удалении от места операции, приобрели способность к очень интенсивной люминесценции при использовании фильтра для родамина. Было похоже на избирательное окрашивание эластиновых структур сосудистых оболочек и, возможно, эндотелиальной выстилки. Причем, это было не единичной находкой, такое свечение наблюдали у 8 из 12 животных этой группы (рис. 9 – 12).

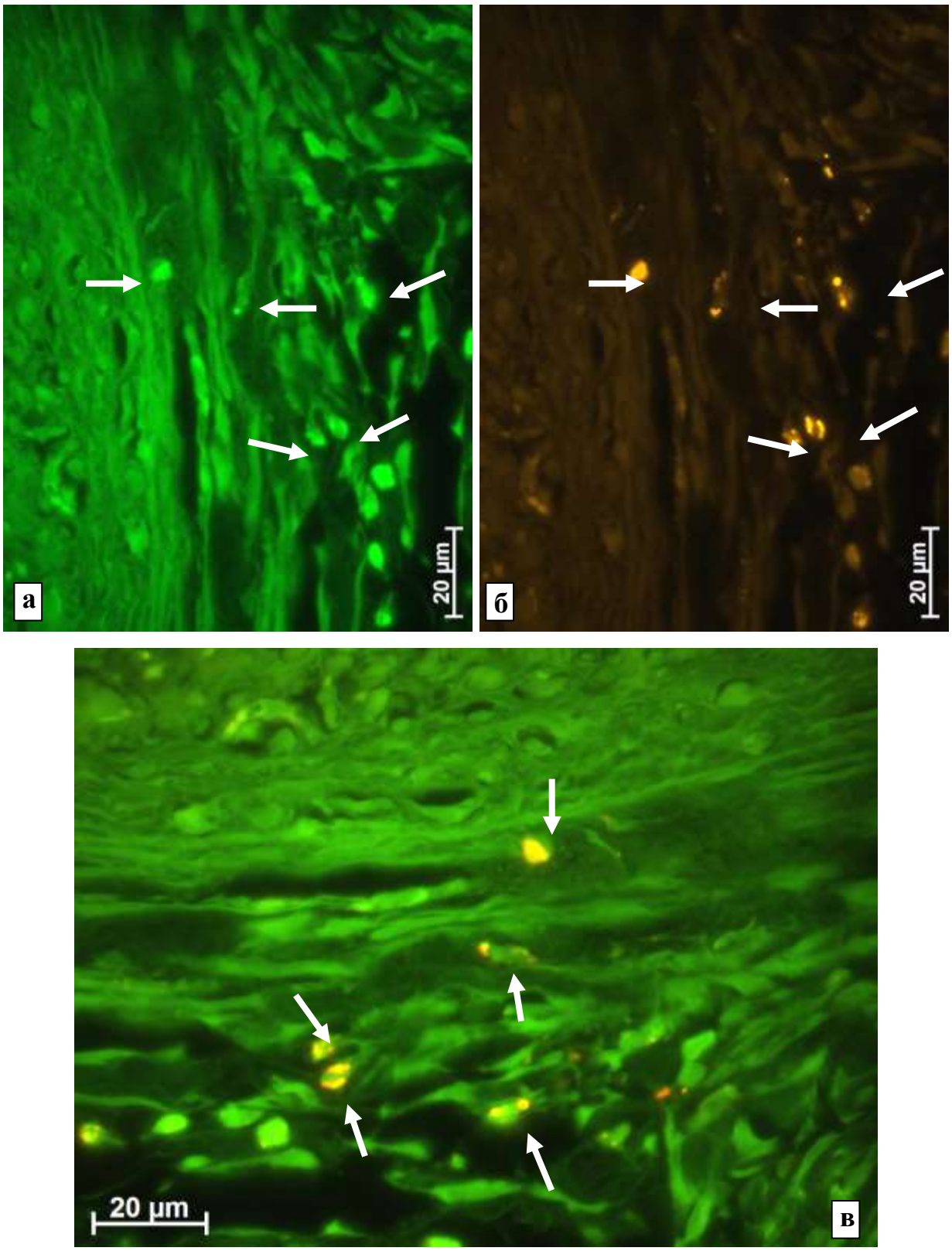

Рис. 8 – Край Коллоста с окружающей тканью через 2 не после имплантации с адсорбированными аутологичными МСК костномозгового происхождения. Некоторые клетки содержат множество включений разного размера с четкими краями. Включения интенсивно флюоресцируют при использовании фильтра для родамина (стрелки). а – неокрашенный срез в люминесцентном режиме микроскопа с фильтром Alexa 488; б – неокрашенный срез в люминесцентном режиме микроскопа с фильтром для родамина; в – компьютерное совмещение изображений, полученных с применением разных фильтров.

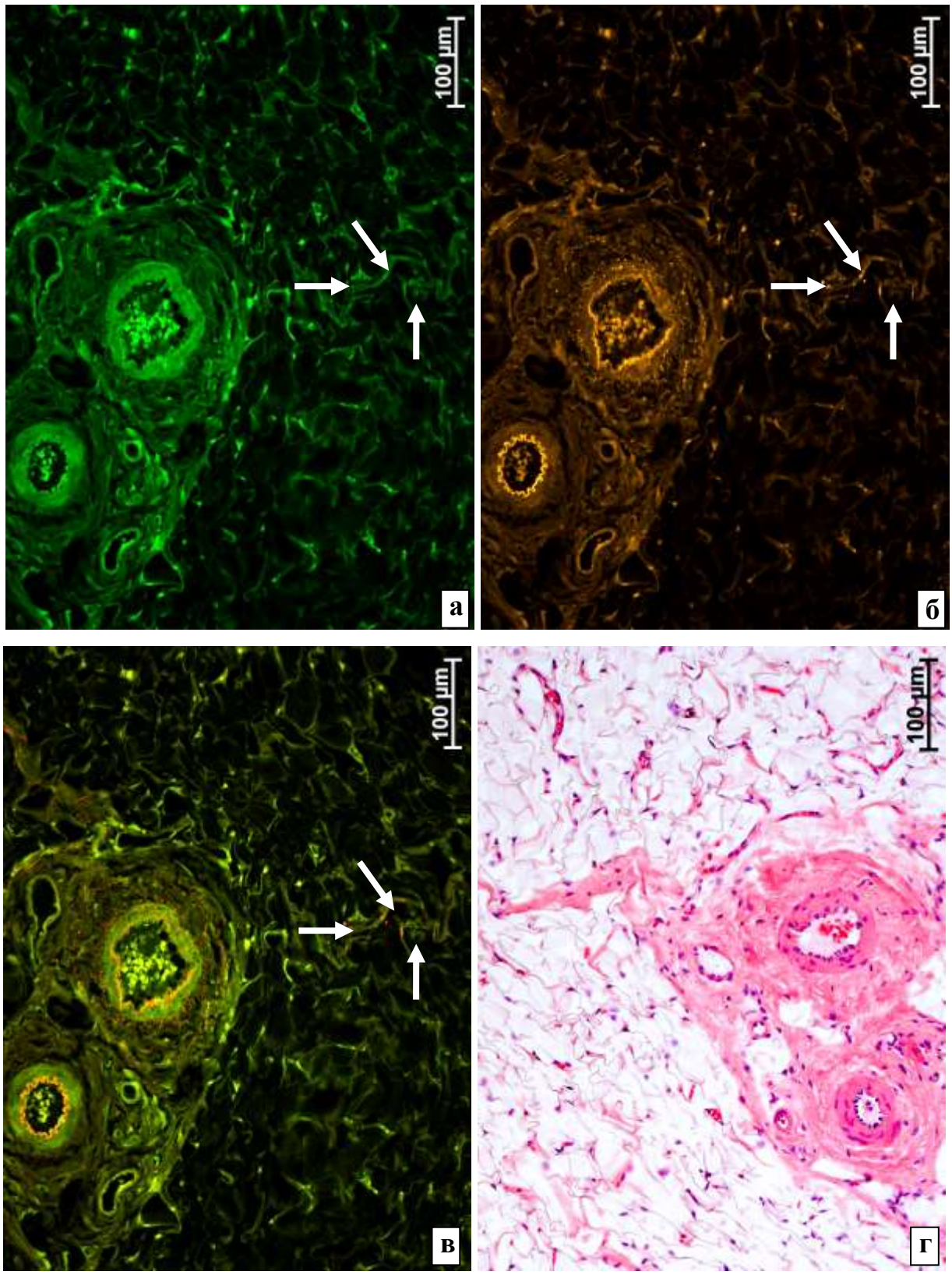

Рис. 9 – Через 2 нед после внедрения коллагенового материала с адсорбированными аутологичными МСК костномозгового происхождения в расположенной рядом подкожно-жировой клетчатке ярко светится красным цветом эндотелий сосудов (стрелки). а – неокрашенный срез в люминесцентном свете с фильтром Alexa 488; б – неокрашенный срез в люминесцентном свете с фильтром для родамина; в –компьютерное совмещение изображений с применением различных фильтров; г – группа сосудов со склерозированными оболочками в подкожно-жировой клетчатке, окраска гематоксилином и эозином.

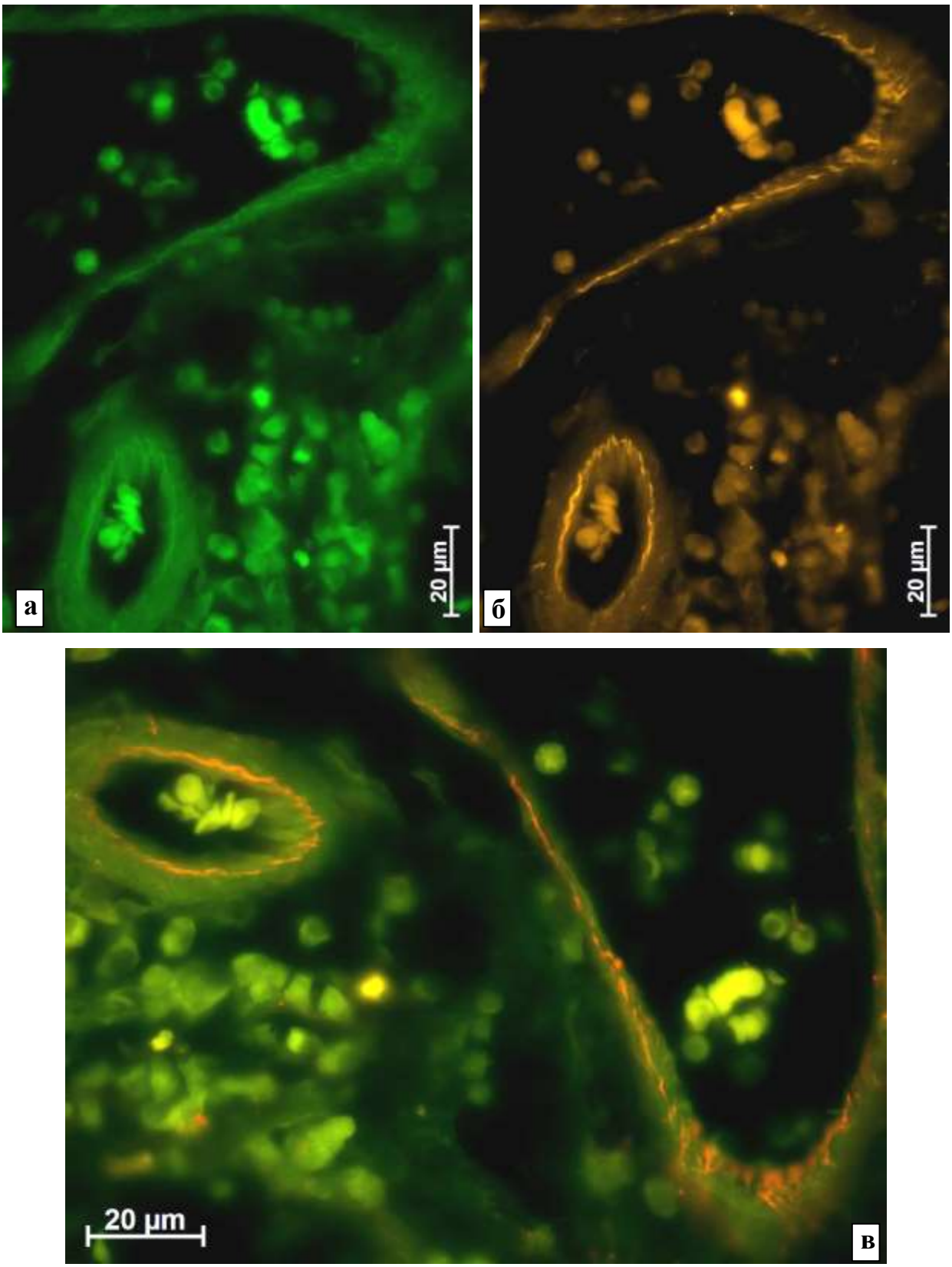

Рис. 10 – Интенсивная флюоресценция на фоне установки родаминового фильтра эндотелия и эластиновых структур оболочки мелких сосудов у другого животного через 2 нед после имплантации Коллоста с адсорбированными аутологичными МСК костномозгового происхождения. а – неокрашенный срез в люминесцентном режиме микроскопа с фильтром Alexa 488; б – неокрашенный срез в люминесцентном режиме микроскопа с фильтром для родамина; в – результат компьютерного совмещения изображений с применением разных фильтров.

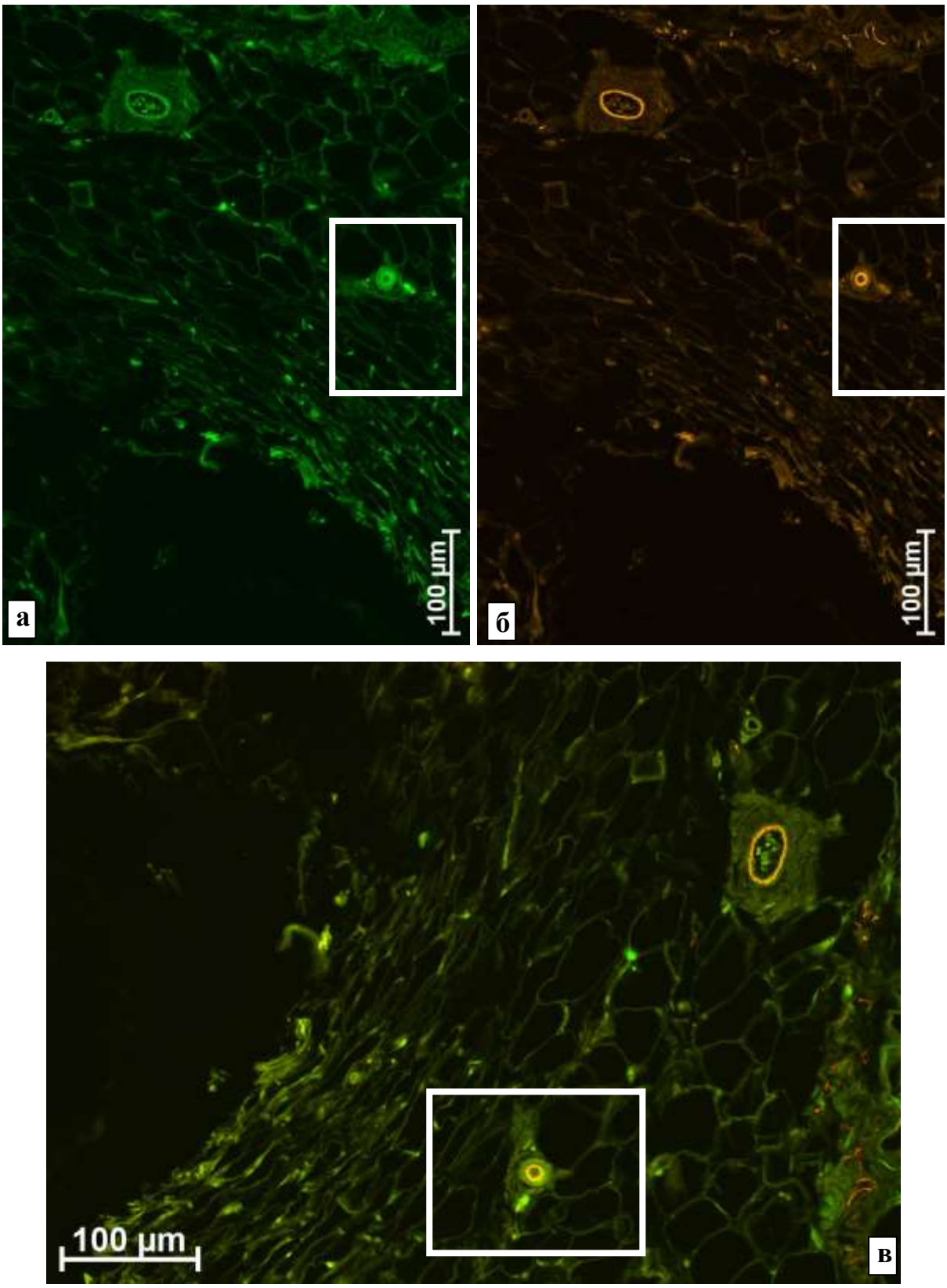

Рис. 11 – Через 2 нед после внедрения коллагенового материала с адсорбированными аутологичными МСК костномозгового происхождения у третьего животного в окружающей подкожно-жировой клетчатке ярко светится красным цветом эндотелий артерий. а - неокрашенный срез в люминесцентном режиме микроскопа с фильтром Alexa 488; б – неокрашенный срез в люминесцентном режиме микроскопа с фильтром для родамина; в – компьютерное совмещение изображений, полученных с применением различных фильтров.

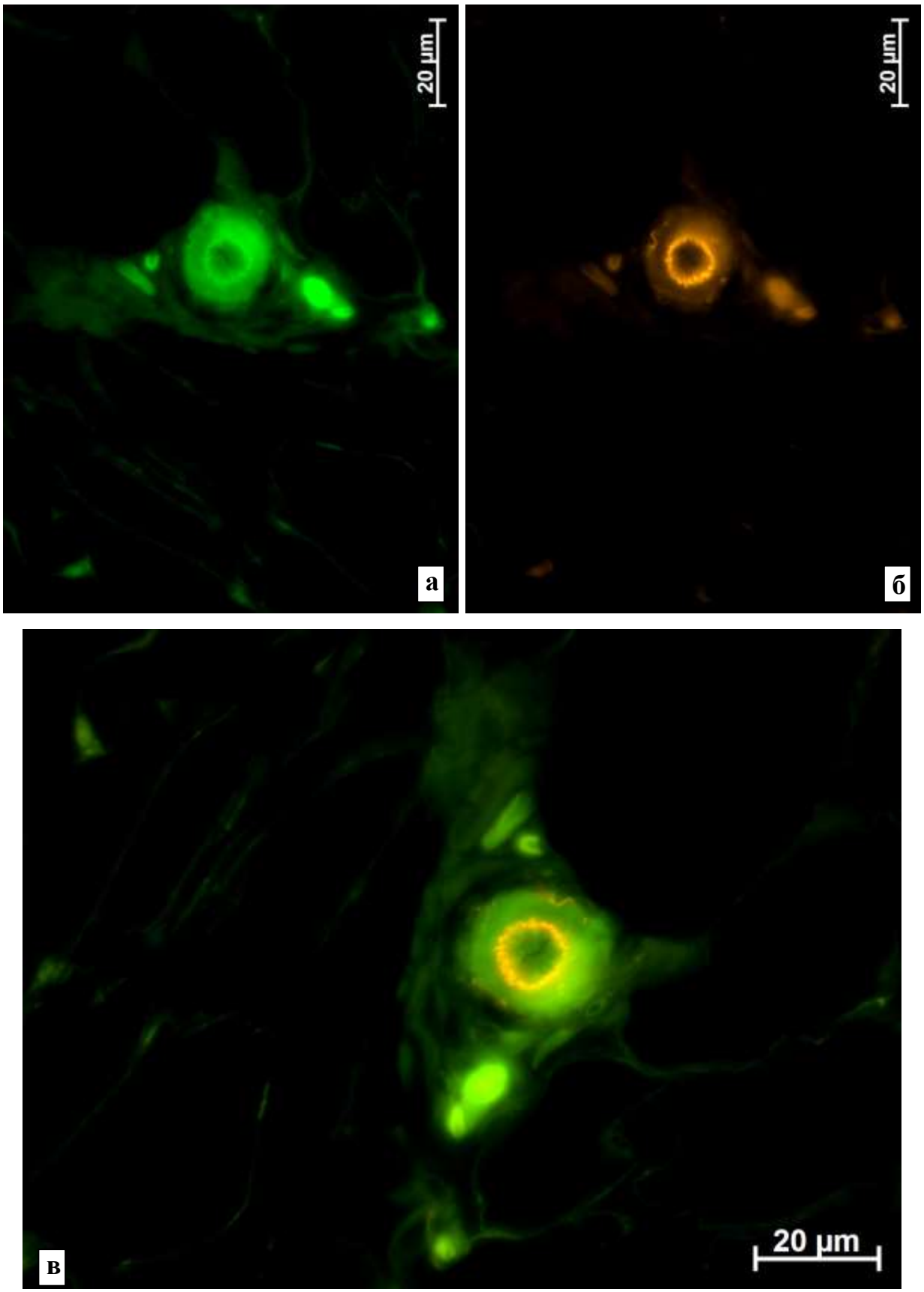

Рис. 12 – Фрагмент рис. 11. Интенсивная красная флюоресценция эндотелия мелкой артерии. а – неокрашенный срез в люминесцентном режиме микроскопа с фильтром Alexa 488; б – неокрашенный срез в люминесцентном режиме микроскопа с фильтром для родамина; в – компьютерное совмещение изображений, полученных с применением различных фильтров.

Скорее всего, такие сосуды со светящими структурами появились в результате массовой деструкции введенных аутологичных МСК костномозгового происхождения с окрашенными Vybrant-CM-Dil мембранами. Как уже отмечено выше, такая гибель клеток у крыс происходит именно на этот срок (Майбородин И.В. и др., 2014б, 2016, 2017). К этому моменту идут активные процессы разрушения Коллоста и вместе с ним повергаются деструкции и адсорбированные аутологичные МСК костномозгового происхождения. Также разрушаются созданные при дифференцировке МСК сосудистые оболочки или происходит замещение окрашенных клеток в сосудистых стенках собственными клетками организма-реципиента.

Частично детрит аутологичных МСК костномозгового происхождения, окрашенный Vybrant-CM-Dil, фагоцитируется макрофагами (Майбородин И.В. и др., 2014б, 2016, 2017), но, видимо, часть такого дебриса и, не исключено, свободного красителя, попадает в сосудистое русло и разносится по всему организму, окрашивая отдельные структуры сосудистых оболочек, в первую очередь, эндотелий. Так как обнаружена флюоресценция венозного и артериального отделов сосудистого русла, можно предположить, что детрит не очень быстро элиминируется из крови и какое-то время циркулирует по всему организму, окрашивая оболочки и отдаленных сосудов, в том числе магистральных.

Также нельзя исключить, что паравазально расположенные макрофаги отдаленных органов и тканей могут (будут) фагоцитировать окрашенный детрит аутологичных МСК костномозгового происхождения из кровеносного русла, приобретая, вследствие этого, такую же способность к флюоресценции в условиях применения родаминового фильтра, как и фагоциты рядом расположенных тканей и органов, таких как регионарные лимфатические узлы (Майбородин И.В. и др., 2018).

Через 3 нед усиливались клеточная инфильтрация и васкуляризация деградирующих участков Коллоста, тогда как на бесклеточных депозитах стало заметно разволокнение полимера: его волокна отходили друг от друга. Образования капсулы вокруг коллагеновой мембраны отмечено не было, но в подвергающихся деструкции частях имплантата присутствовали разные по размерам гранулемы инородных тел, иногда в них можно было отметить более плотные эозинофильные частицы коллагена. Псевдокисты в этот срок уже не выявлены ни в одном наблюдении (рис. 13, 14).

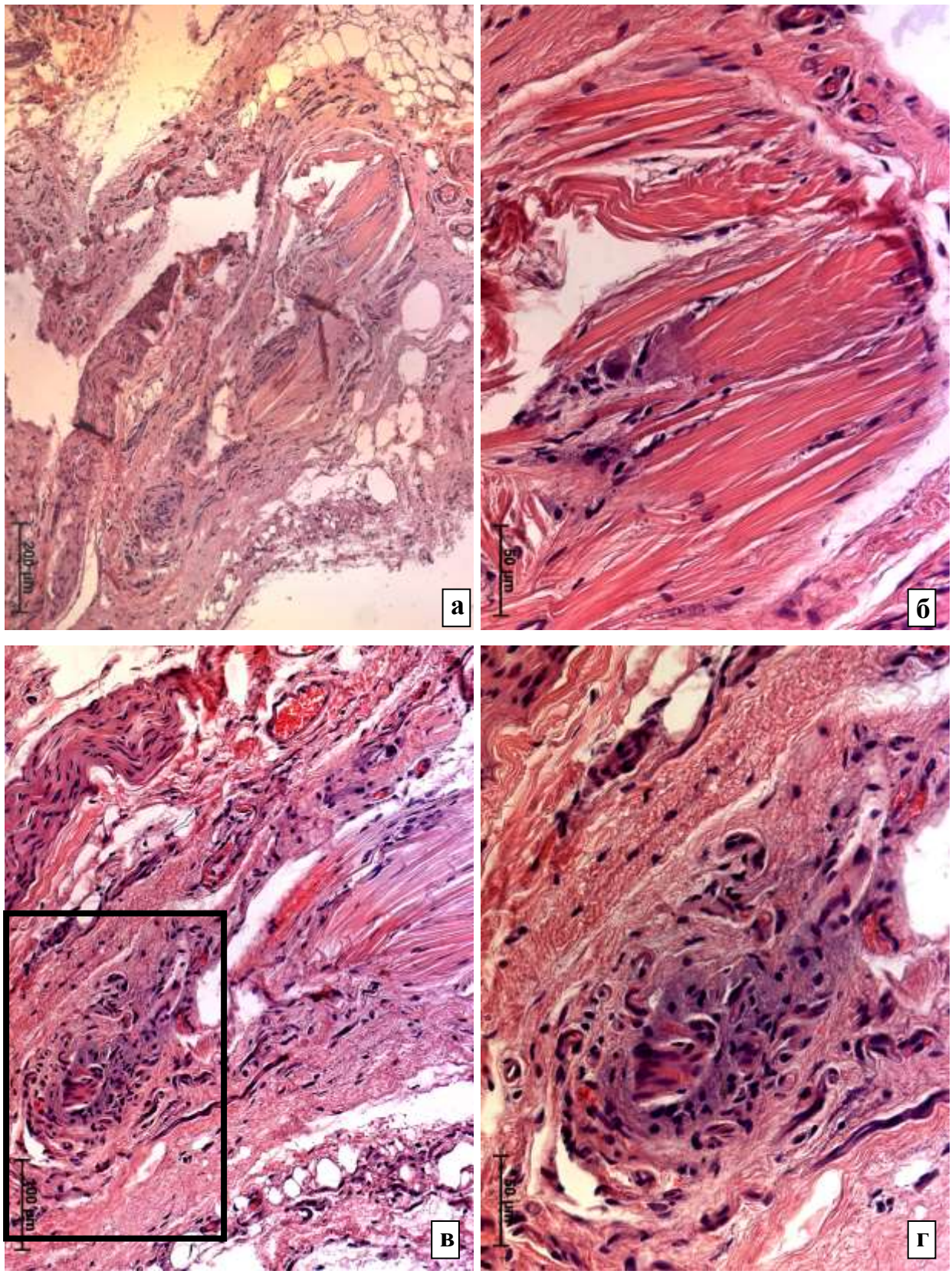

Рисунок 13 – Коллост через 3 нед после имплантации без аутологичных МСК костномозгового происхождения. Окраска гематоксилином и эозином. а, б – выраженная клеточная инфильтрация всего имплантата с формированием гигантских клеток инородных тел, разволокнение полимера, его структура неоднородна; в, г – гранулема инородного тела с коллагеном внутри.

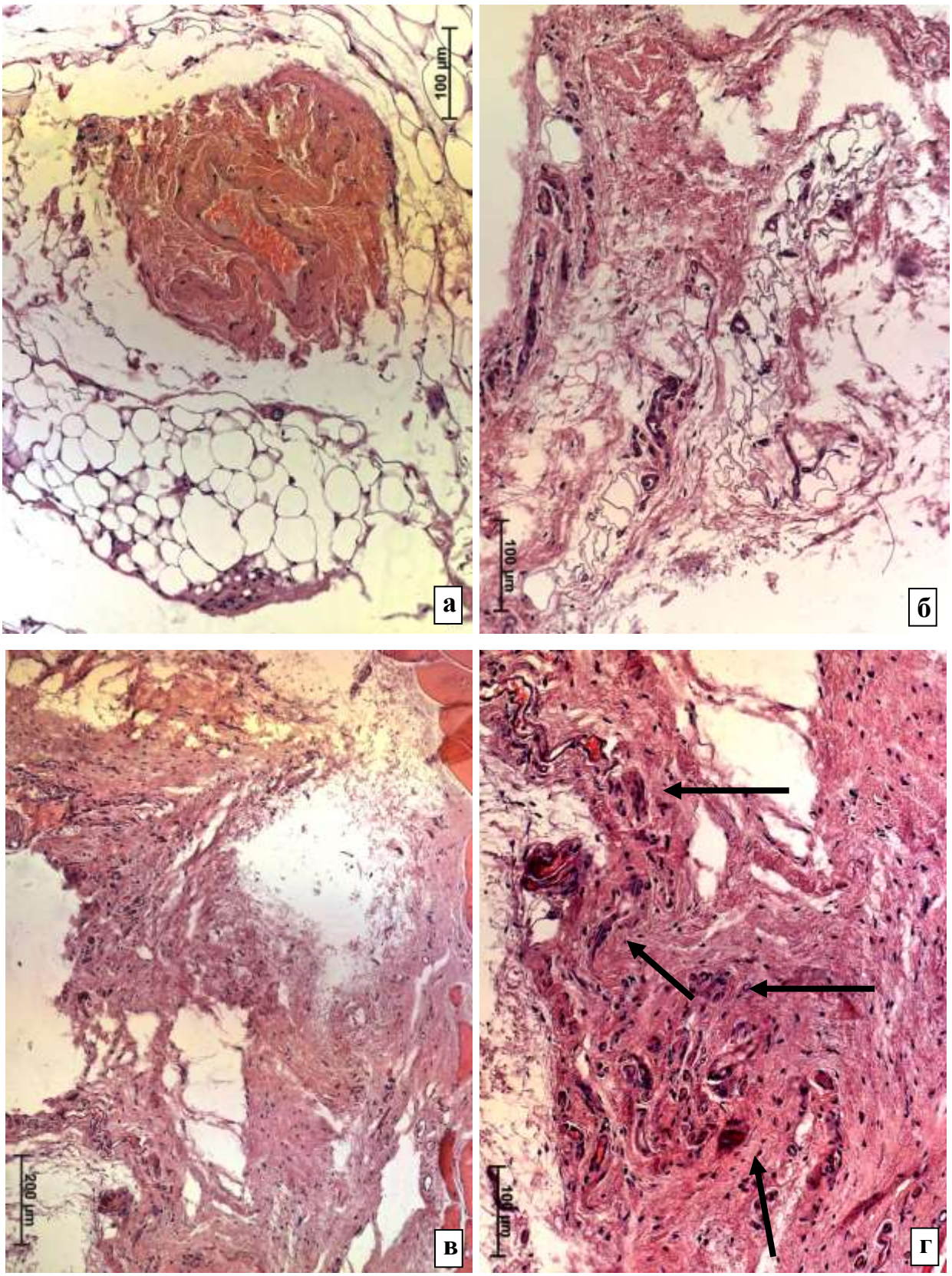

Рис. 14 – Через 3 нед после внедрения Коллоста с адсорбированными аутологичными МСК костномозгового происхождения имплантат значительно уменьшен в размерах. Окраска гематоксилином и эозином. а – небольшой фрагмент плотного коллагена с сосудом внутри расположен в подкожно-жировой клетчатке; б – разволокнение и почти полная деградация Коллоста; в, г – отсутствие четких различий между Коллостом и сформированной на его месте плотной волокнистой соединительной тканью, в толще которой присутствуют гигантские клетки инородных тел (стрелки).

Таким образом, и в этот срок эксперимента продолжалась деградация имплантированного коллагенового материала. Скорее всего, в основном, деструкция его идет за счет лизиса иммунокомпететными клетками с последующей абсорбцией гидролизата в сосудистое русло. И только более плотные фрагменты Коллоста подвергались разрушению с активацией гранулематозного воспаления и формированием многоядерных макрофагов со слившейся цитоплазмой – гигантских клеток инородных тел. В литературе содержатся результаты, сообщающие об инкапсуляции и развитии реакций на инородное тело при имплантации коллагена с длительной деградацией вследствие образования между волокнами поперечных связей (Dunn M.G. et al., 1993; Ma X.H. et al., 1996; Ye Q. et al., 2010а, 2010б).

После внедрения Коллоста с адсорбированными аутологичными МСК костномозгового происхождения было найдено, что оставшиеся фрагменты коллагенового материала значительно меньше по размерам, в них практически отсутствуют более плотные бесклеточные депозиты коллагена. Оставшиеся фрагменты имплантата более-менее равномерно инфильтрированы клеточными элементами и васкуляризированы. В некоторых случаях такие фрагменты похожи на плотную волокнистую соединительную ткань, фактически рубец, сформированный на месте хирургического разреза (см. рис. 14).

Усиление васкуляризации, приводящее к более интенсивной клеточной инфильтрации, отмеченные на предыдущие сроки эксперимента, как результат влияния аутологичных МСК костномозгового происхождения, по-видимому, способствовало более активному воздействию на коллагеновую мембрану ферментов фагоцитов (привлеченных детритом адсорбированных МСК) (Майбородин И.В. и др., 2014б, 2016, 2017) и более быстрой абсорбции лизата этими же лейкоцитами и в сосудистое русло (сформированное с тем или иным участием использованных МСК) (Майбородин И.В. и др., 2013, 2015, 2015). Все это послужило основной причиной как более быстрого разрушения инородного тела на основе коллагена, так и деградации его более плотных участков. Разумеется, не все плотные депозиты были разрушены и не все гранулемы инородных тел исчезли.

На неокрашенных срезах в условиях флюоресцентной микроскопии в данный срок уже четко нельзя было разграничить периферию Коллоста и окружающие ткани. На отдельных местах находилось очень много мелких

частиц с интенсивной люминесценцией при использовании фильтра для родамина. Создавалось впечатление, что часть таких объектов (более ярких) была расположена внеклеточно, непосредственно в тканевых структурах, тогда как другие объекты (более крупные и с оранжевым, а не красным свечением) были цитоплазматическими включениями. Вместе с этим, не исключено, что все мелкие ярко светящиеся частицы содержались в цитоплазме клеток, скорее всего, фагоцитов (рис. 15).

Наиболее вероятно, что флюоресцирующие при установке родаминового фильтра мелкие объекты были или окрашенным Vybrant-CM-Dil детритом аутологичных МСК костномозгового происхождения, или лизосомами макрофагов с таким детритом.

Через 3 нед продолжались процессы разрушения аутологичных МСК костномозгового происхождения, элиминации структур, созданных с их участием и фагоцитоза их детрита, что также совпадает с данными литературы о максимальной деструкции МСК у крыс через 2 – 3 нед после трансплантации (Майбородин И.В. и др., 2014, 2016, 2017). Однако по сравнению с прошлым сроком эти процессы деструкции МСК менее активны. Об этом свидетельствует менее интенсивная (практически оранжевая или даже желтая) окраска эндотелия и других структур сосудов окружающей клетчатки.

Вместе с этим, была отмечена и характерная люминесценция паравазальных структур, похожих на эластические волокна и расположенных на довольно значительном удалении от эндотелия и просвета сосуда (рис. 16). По-видимому, в основной массе адсорбированные на Коллосте аутологичные МСК костномозгового происхождения были уже разрушены и практически весь детрит содержался в фагоцитах. В сосудистое русло поступало меньше окрашенного Vybrant-CM-Dil детрита МСК или самого красителя. Соответственно, в меньшей степени красились сосудистые оболочки, чем объясняется уже не интенсивно красный, а оранжевый или желтый цвет эндотелия. Не исключено, что детрит или краситель вообще не абсорбировался из тканей в просвет сосудов, а флюоресценция эндотелия медленно ослабевала за счет постепенного вымывания Vybrant-CM-Dil или его миграции, например, по градиенту концентрации, из эндотелия в глубоко расположенные слои сосудистых оболочек или даже дальше, в паравазальные ткани.

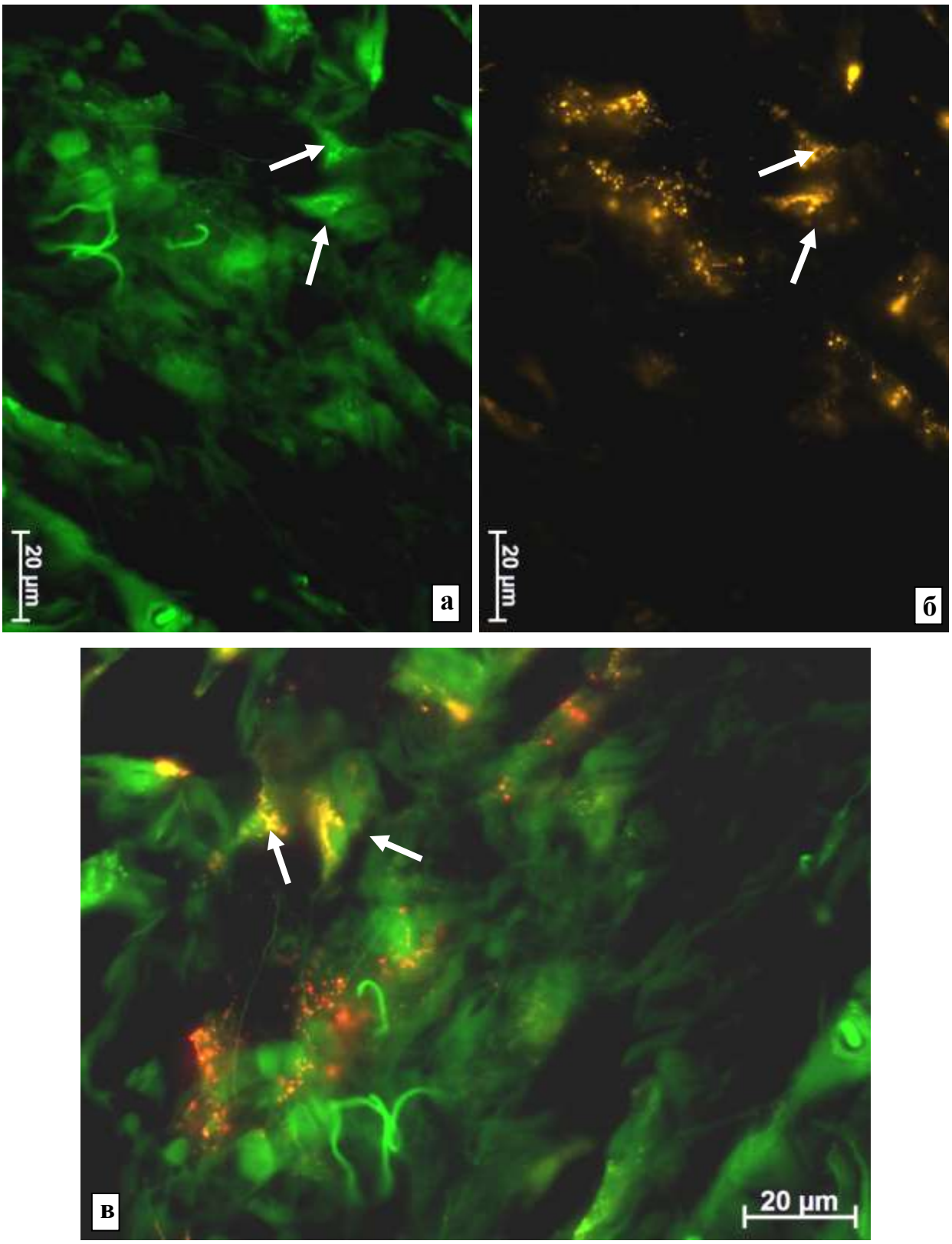

Рис. 15 – Через 3 нед после внедрения коллагенового материала с адсорбированными аутологичными МСК костномозгового происхождения в тканях содержится очень много мелких частиц с интенсивной флюоресценцией при использовании фильтра для родамина. Некоторые, более мелкие, расположены, скорее всего, внеклеточно, тогда как другие, несомненно, в клетках (стрелки). а – неокрашенный срез в люминесцентном режиме микроскопа с фильтром Alexa 488; б – неокрашенный срез в люминесцентном режиме микроскопа с фильтром для родамина; в – компьютерное совмещение изображений, полученных с применением различных фильтров.

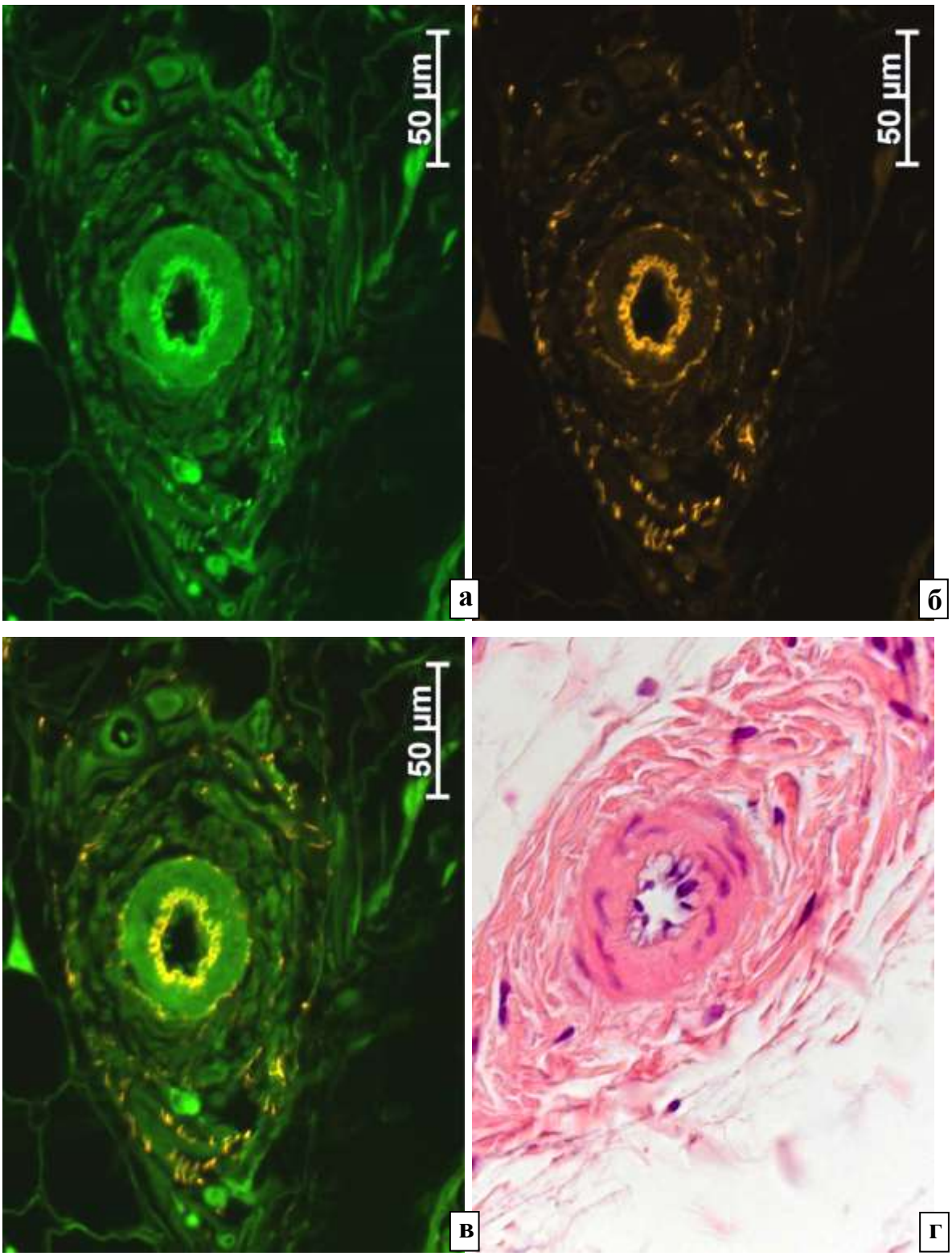

Рис. 16 – Флюоресценция на фоне установки родаминового фильтра эндотелия и эластиновых структур оболочки сосудов на 3 неделе после имплантации Коллоста с адсорбированными АММСККП менее выражена, но присутствует. С такой же интенсивностью светятся структуры, похожие на эластиновые и расположенные в склерозированной паравазальной клетчатке. а - неокрашенный срез в люминесцентном режиме микроскопа с фильтром Alexa 488; б – неокрашенный срез в люминесцентном режиме микроскопа с фильтром для родамина; в - результат компьютерного совмещения изображений, полученных с применением различных фильтров; г – сосуд со склерозированными оболочками и склерозированной паравазальнй клетчаткой. Окраска гематоксилином и эозином.

Через 4 нед после операции на месте Коллоста в подкожно-жировой клетчатке присутствовали обширные разрастания плотной волокнистой соединительной ткани, объем которой был намного меньше, чем объем имплантированного материала. Васкуляризация и клеточная инфильтрация, по сравнению с прошлыми сроками, значительно уменьшились, однако в плотной волокнистой соединительной ткани по-прежнему содержались небольшие гранулемы, состоящие из гигантских клеток инородных тел и мелких фрагментов нелизированного чужеродного материала (рис. 17 – 19).

При имплантации коллагеновой мембраны без аутологичных МСК в клетчатке еще присутствовали небольшие бесклеточные эозинофильные депозиты, инфильтрированные по периферии макрофагами. Капсулы вокруг таких объектов не было. Также в этой группе крыс были более объемные гранулемы инородного тела, расположенные как рядом с такими депозитами, так и в плотной волокнистой соединительной ткани (см. рис. 17).

В этот срок продолжался лизис Коллоста и замещение его, прорастание собственной соединительной тканью, при этом оставались более плотные фрагменты коллагенового материала, которые ранее выглядели, как гомогенные эозинофильные депозиты. Через 4 нед происходило активное разрушение и таких более плотных участков инородного тела, но для их деградации уже формировались гигантские клетки инородных тел. Так как лизис Коллоста, в том числе и более плотных фрагментов, идет с краев и очень быстро, то капсула не успевала образовываться.

После внедрения коллагена с адсорбированными аутологичными МСК все место Коллоста занимала плотная волокнистая соединительная ткань, в ней присутствовали небольшие гранулемы, но бесклеточные гомогенные эозинофильные структуры не найдены. Наиболее вероятно, что формирующаяся соединительная ткань будет постепенно уменьшаться в размерах и на месте Коллоста в подкожно-жировой клетчатке со временем останется узкий рубец. Небольшие единичные гранулемы, встречающиеся в этой соединительной ткани, являются, по-видимому, остатками обширных гранулем, образованных для лизиса более плотных участков коллагеновой мембраны. Визуально в молодой соединительной ткани по сравнению с прошлым сроком и с результатами имплантации Коллоста без МСК, стала намного менее выраженной клеточная инфильтрация, в том числе и макрофагальная. Основное место в цитограмме клеточных элементов занимали фибробласты и лимфоциты (см. рис. 18, 19).

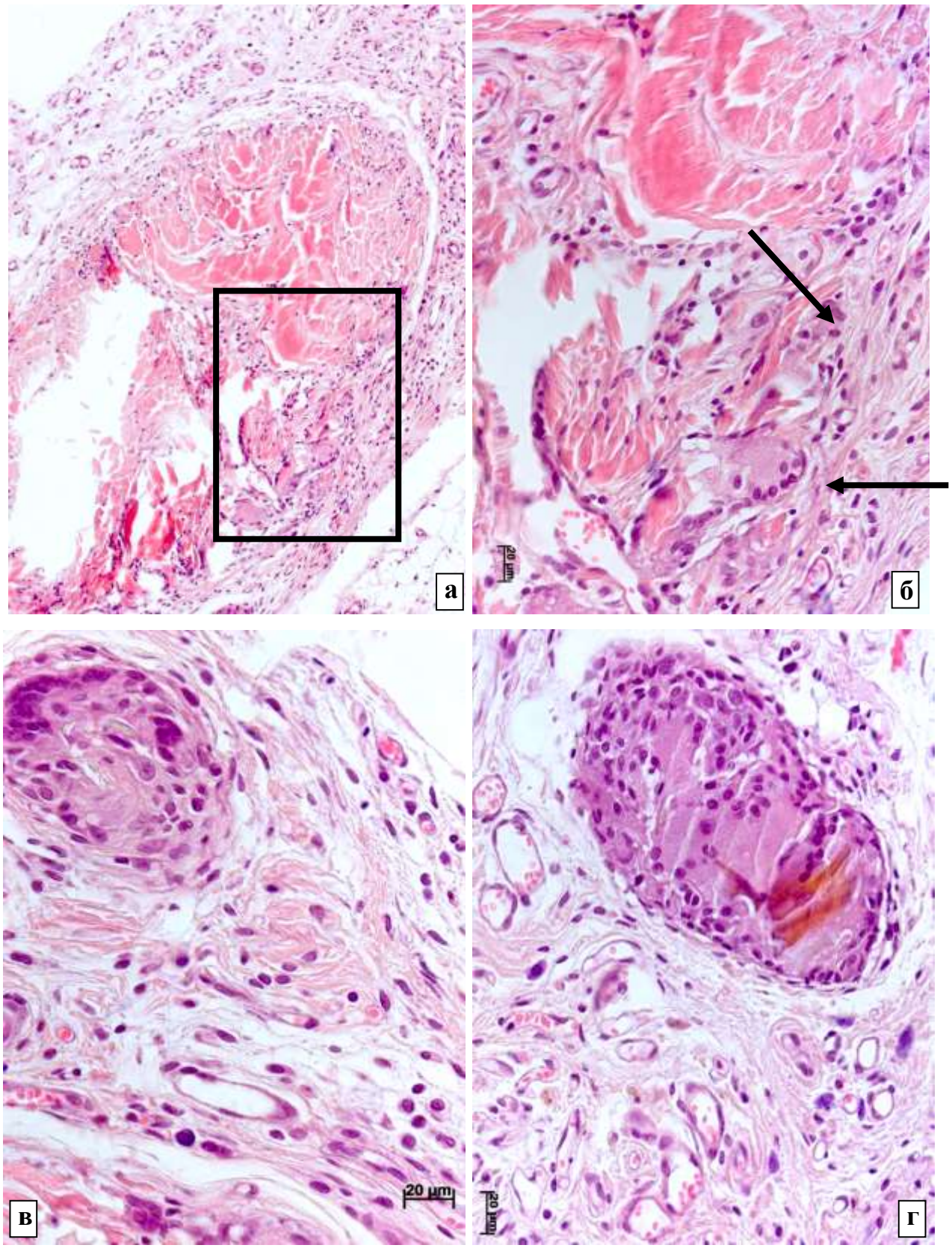

Рис. 17 – Коллост через 4 нед после имплантации без аутологичных МСК костномозгового происхождения. Окраска гематоксилином и эозином. а, б – деструкция более плотных фрагментов коллагена с образованием гранулем инородного тела (стрелки), капсула отсутствует; в, г – крупные гранулемы инородного тела с инородным материалом внутри расположены в соединительной ткани, сформированной на месте имплантата.

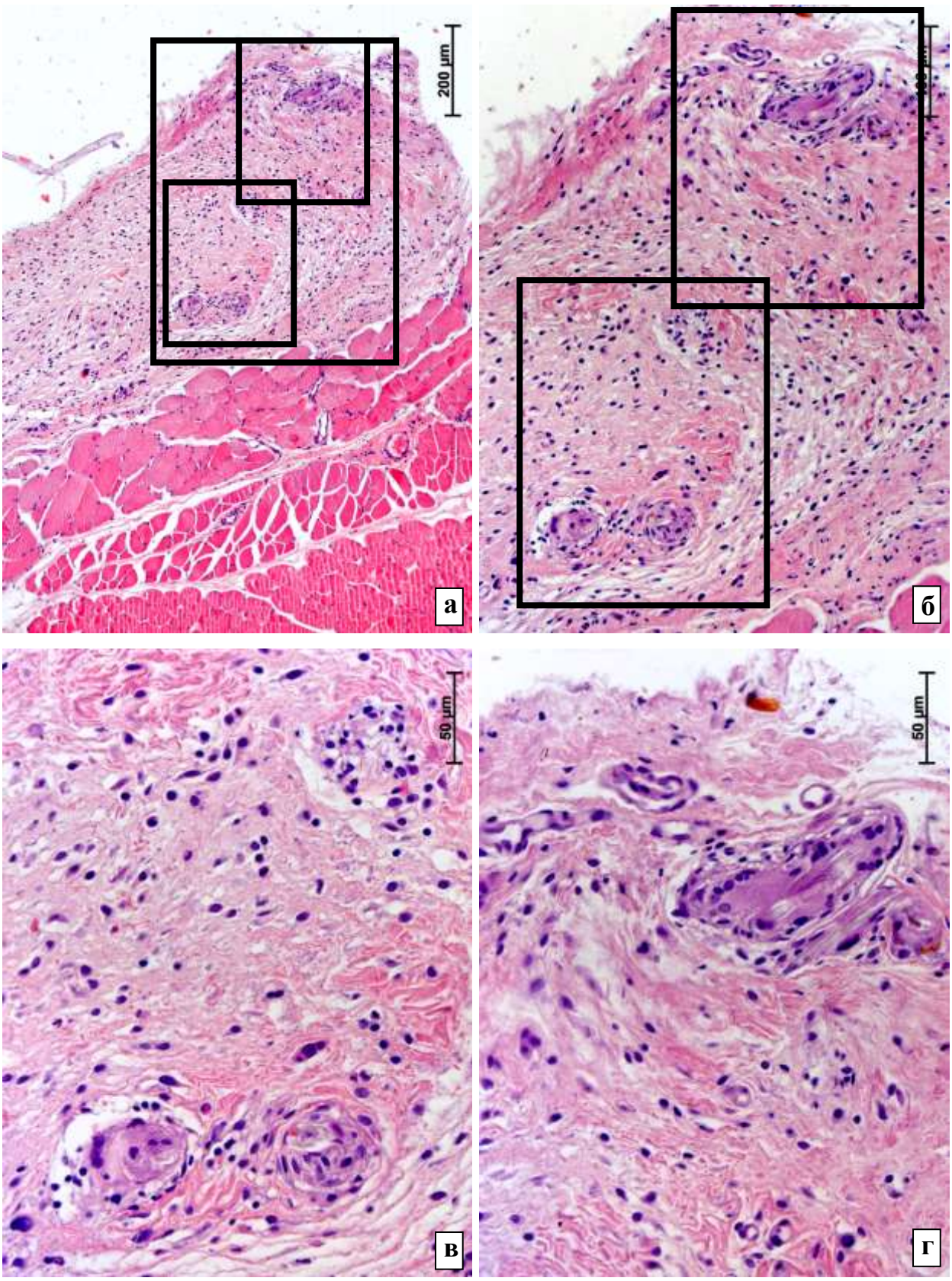

Рис. 18 – Спустя 4 нед после внедрения Коллоста с адсорбированными аутологичными МСК костномозгового происхождения коллаген полностью замещен плотной волокнистой соединительной тканью, в которой содержатся гранулемы инородных тел с материалом Коллоста внутри. Как по сравнению с прошлым сроком, так и относительно результатов имплантации Коллоста без МСК, резко уменьшена васкуляризация и клеточная инфильтрация тканей. Окраска гематоксилином и эозином.

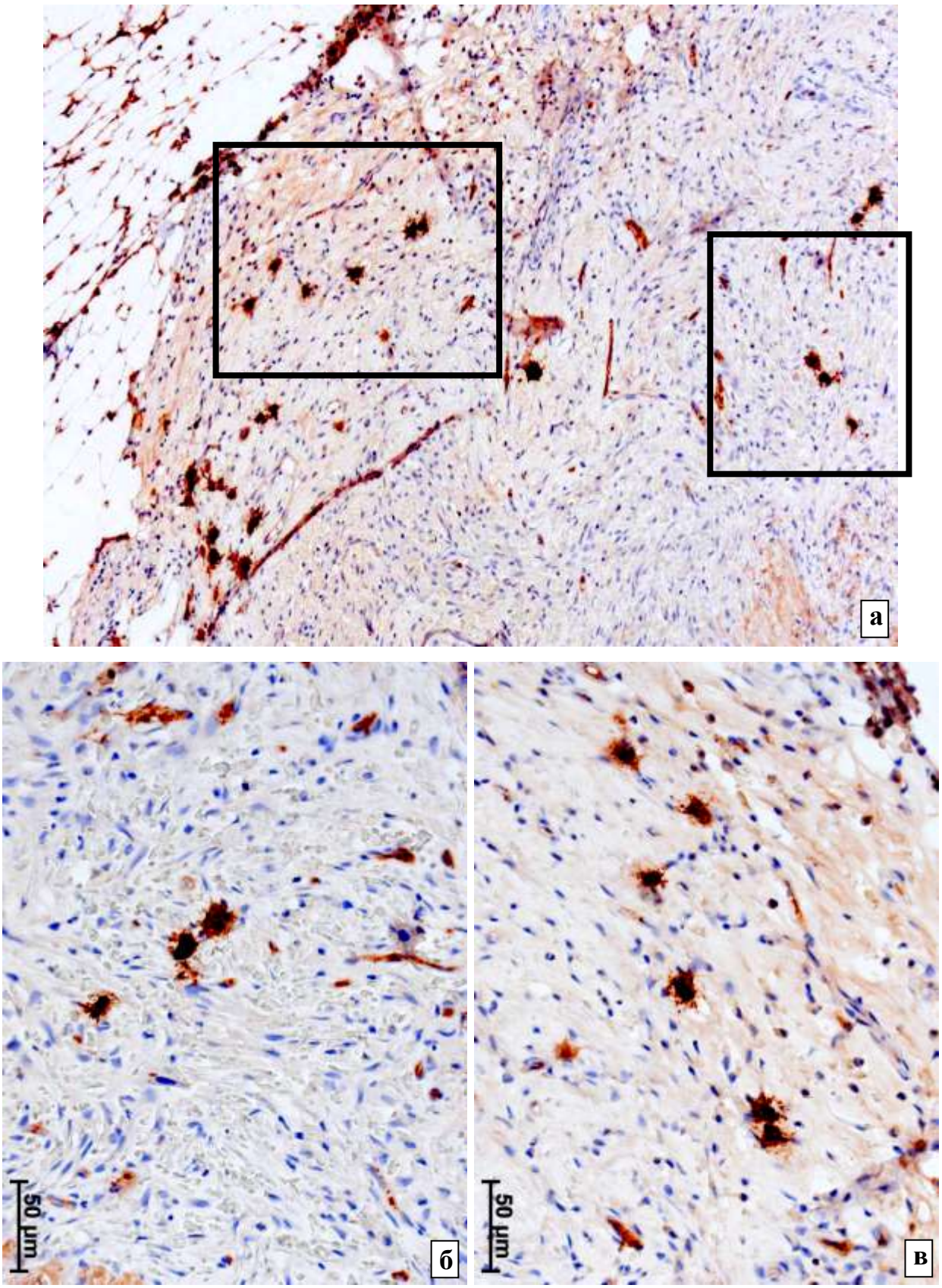

Рис. 19 – Результаты иммуногистохимического изучения тканей крысы через 4 нед после имплантации Коллоста с адсорбированными аутологичными МСК костномозгового происхождения. В плотной волокнистой соединительной ткани, сформированной на месте внедренного коллагена, основное место занимают лимфоциты и фибробласты, CD68+ макрофагов относительно мало. Окраска диаминобензидином и гематоксилином.

К аутологичным МСК костномозгового происхождения и их детриту мигрируют макрофаги (Майбородин И.В. и др., 2014, 2016, 2017), которые, скорее всего, активно лизируют и Коллост, в том числе и его более плотные эозинофильные участки. Процессу миграции фагоцитов способствует и более выраженная васкуляризация периферии Коллоста за счет формирования сосудов из адсорбированных на нем МСК (Майбородин И.В. и др., 2013, 2015). Так как лизис таких депозитов начинается раньше и в нем участвует больше макрофагов (привлеченных не только коллагеновым инородным телом, но и МСК), то к 4-й неделе весь Коллост был разрушен и на его месте осталась только плотная волокнистая соединительная ткань, сформированная, не исключено, с участием фибробластов, поглощающих коллаген инородного тела и синтезирующих из него свой собственный межклеточный матрикс (Возможности применения Коллоста – революционного биопластического материала нового поколения, 2008).

На неокрашенных срезах ы этот срок эксперимента можно было найти только единичные объекты, похожие на клетки, с более ярким свечением включений при использовании фильтра для родамина. В большинстве таких клеток флюоресцировали также единичные очень мелкие включения, некоторые можно было обнаружить только при тщательном просматривании всего среза на большом увеличении (рис. 20, 21).

Наиболее вероятно, что по-прежнему такими светящимися клеточными элементами являются макрофаги, флюоресценция которых обеспечивается лизосомами, содержащими детрит аутологичных МСК костномозгового происхождения с мембранным красителем Vybrant-CM-Dil. Постепенно уменьшается объем детрита МСК в Коллосте и соединительной ткани на его месте, и, соответственно, сокращается содержание светящихся макрофагов, интенсивность их флюоресценции и количество включений – лизосом с люминесцентным материалом. По-видимому, происходит как лизис окрашенного Vybrant-CM-Dil детрита, так и миграция нагруженных дебрисом аутологичных МСК костномозгового происхождения макрофагов в другие органы и ткани.

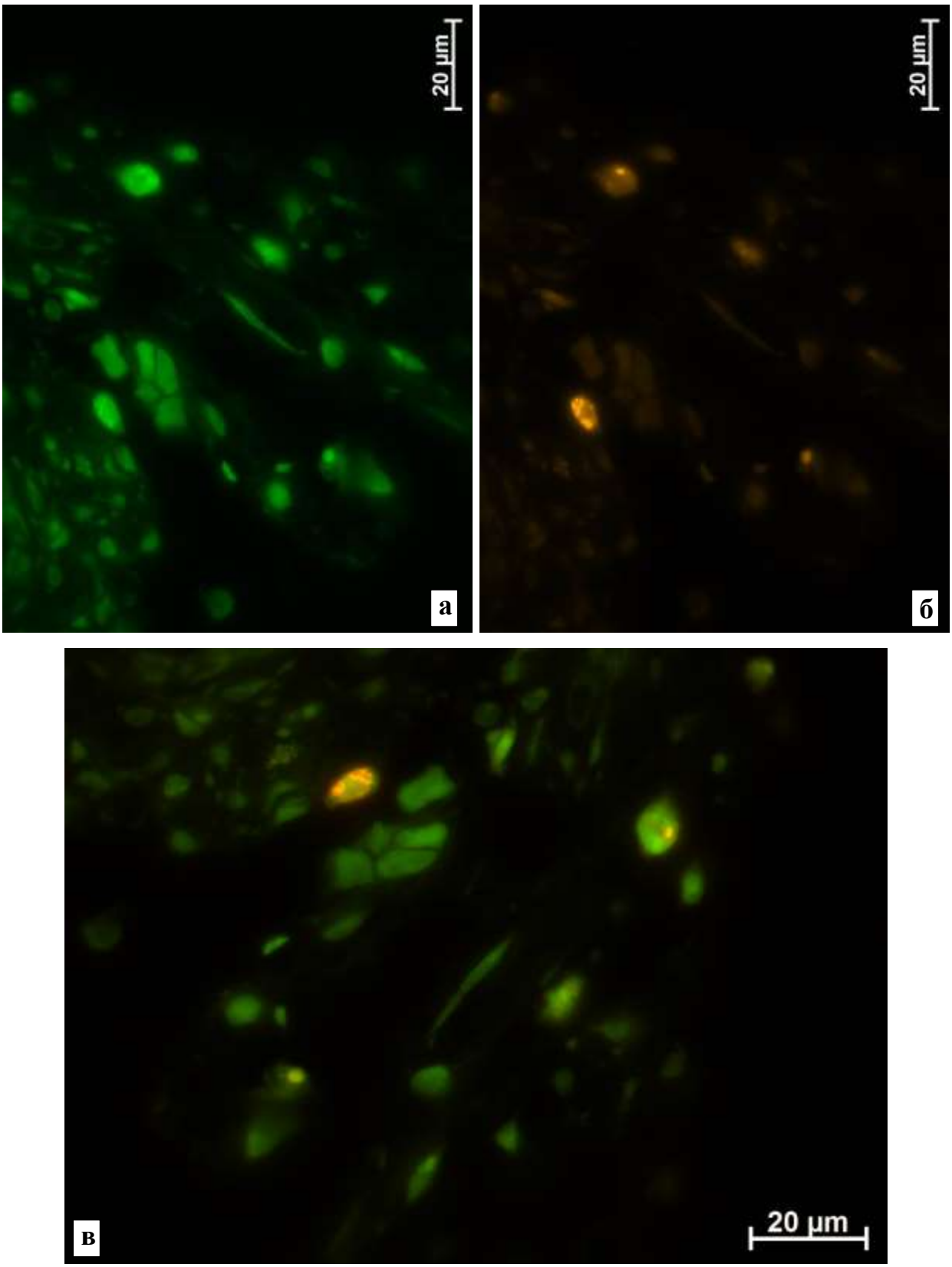

Рис. 20 – Через 4 нед после внедрения коллагенового материала с адсорбированными аутологичными МСК костномозгового происхождения в тканях содержатся редкие объекты, похожие на клетки, с ярким красным свечением разных размеров, часто единичных включений. а – неокрашенный срез в люминесцентном режиме микроскопа с фильтром Alexa 488; б – неокрашенный срез в люминесцентном режиме микроскопа с фильтром для родамина; в – компьютерное совмещение изображений с применением различных фильтров.

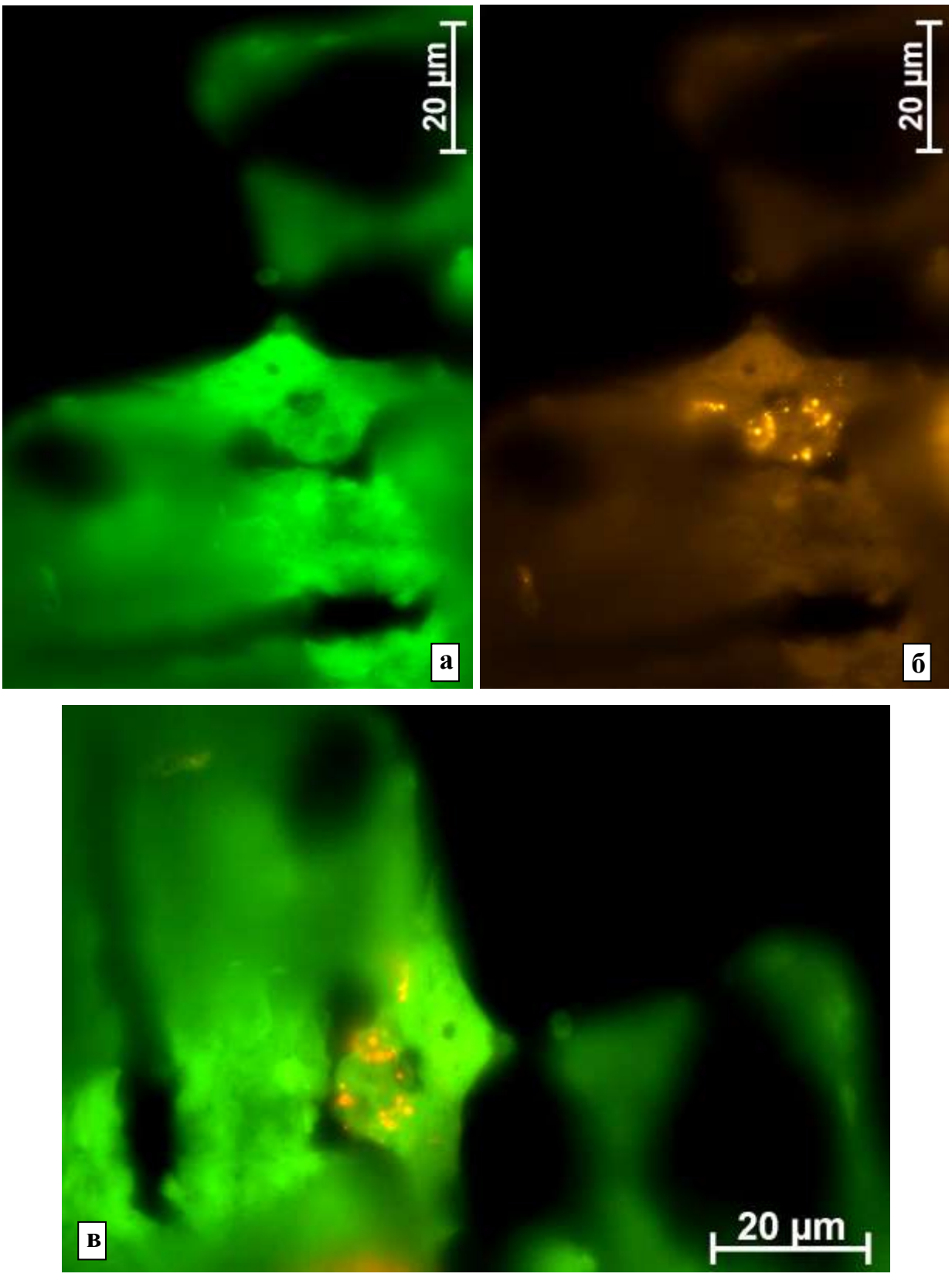

Рис. 21 – На 3 неделе после имплантации Коллоста с адсорбированными аутологичными МСК костномозгового происхождения преимущественная флюоресценция на фоне установки родаминового фильтра отмечена у очень мелких включений в единичных клеточных элементах. а – неокрашенный срез в люминесцентном режиме микроскопа с фильтром Alexa 488; б – неокрашенный срез в люминесцентном режиме микроскопа с фильтром для родамина; в – компьютерное совмещение изображений с применением различных фильтров.

Резюме

Сразу после внедрения Коллоста он пропитывается кровью, по кровяному сгустку сначала в край, а потом и в толщу коллагеновой мембраны прорастают сосуды. Мигрируют из окружающих тканей клетки, в первую очередь, макрофаги и фибробласты, которые, располагаясь в сети волокон Коллоста, начинают лизировать его коллаген и синтезировать из него межклеточный матрикс реципиента. Объем своего собственного межклеточного матрикса со временем растет, и постепенно весь Коллост поглощается макрофагами и фибробластами, замещается соединительной тканью без образования отграничивающей капсулы. Вместе с этим, можно найти фрагменты Коллоста, остающиеся нелизированными в течение длительного времени и служащие причиной формирования гранулем инородного тела. Возможной причиной оставшихся нелизированными депозитов Коллоста могут быть отличия структуры полимера в данных участках или какие-либо примеси.

Отличительной особенностью применения Коллоста с адсорбированными аутологичными МСК костномозгового происхождения являются усиление васкуляризации (в том числе и за счет формирования сосудов с участием введенных МСК) и клеточной инфильтрации края материала в первые 2 нед после операции.

Такой эффект в дальнейшем приводит к более быстрой деградации всего имплантированного коллагена, в том числе и более плотных его участков, но также с образованием многоядерных макрофагов со слившейся цитоплазмой. Начиная со 2-й недели все аутологичные МСК костномозгового происхождения разрушаются и фагоцитируются макрофагами, также к этому времени исчезают структуры, построенные из этих клеток в результате их дифференцировки. Постепенно фагоциты или лизируют детрит аутологичных МСК костномозгового происхождения или мигрируют с ним в другие органы и ткани.

Глава 4. КОЛИЧЕСТВЕННАЯ МОРФОЛОГИЧЕСКАЯ ОЦЕНКА РЕОРГАНИЗАЦИИ ТКАНЕЙ ПОСЛЕ ИМПЛАНТАЦИИ КОЛЛАГЕНОВОГО МАТЕРИАЛА С АДСОРБИРОВАННЫМИ МУЛЬТИПОТЕНТНЫМИ СТРОМАЛЬНЫМИ КЛЕТКАМИ

4.1. Особенности биодеградации периферии коллагенового материала после имплантации с адсорбированными мультипотентными стромальными клетками

Поскольку биодеградация Коллоста начинается по его границам, отдельно изучали периферию материала (до 0,5 мм от края) и его центр. Необходимо отметить, что к 3-й неделе васкуляризация и клеточная инфильтрация на периферии и в центральных отделах имплантированной коллагеновой мембраны выравнивается, и остаются различия только между активно лизируемым Коллостом и гомогенными эозинофильными депозитами, где число сосудов и инфильтрирующих клеточных элементов значительно меньше, или эти объекты вообще отсутствуют.

После имплантации Коллоста без аутологичных МСК костномозгового происхождения объемная плотность кровеносных сосудов на периферии материала через 3 и 4 нед после операции стала больше в 2,1 раза, чем через 1 нед (табл. 1). Объемная плотность лимфатических сосудов спустя 2, 3 и 4 нед после имплантации возрастала в 9,1; 13,2 и 10,8 раза, соответственно, относительно 1-й недели. Через 3 нед этот показатель был выше на 44,6%, чем через 2 нед (см. табл. 1).

Объемная плотность интерстициальных пространств через 2, 3 и 4 нед после операции возросла в 9,3; 9,4 и 9,3 раза, соответственно, по сравнению с 1-й неделей (см. табл. 1). Относительная площадь клеточных элементов через 3 и 4 нед после операции стала больше в 3,8 и 2,8 раза, соответственно, чем через 1 нед и в 3,1 и 2,3 раза по сравнению со 2-й неделей (см. табл. 1).

Коллост и собственный межклеточный матрикс соединительной ткани, формирующейся на месте указанного материала и, скорее всего, с использованием его компонентов, содержат много коллагеновых волокон, поэтому на гистологических срезах их трудно различить. В связи с этим, при определении объемной плотности подсчитывали как одну группу Коллост и собственное, вновь синтезированное, межклеточное вещество.

Таблица 1 – Структурная организация периферии коллагеновой мембраны, имплантированной без аутологичных МСК костно-мозгового происхождения (S±σ)

Параметр	Срок после имплантации			
	1 нед	2 нед	3 нед	4 нед
1	2	3	4	5
Кровеносные капилляры (A_A)	3,47±1,06[4, 5]	5,53±0,915	7,2±0,941[2]	7,27±0,961[2]
Лимфатические капилляры (A_A)	1±1,36[3, 4, 5]	9,13±0,915[2, 4]	13,2±1,08[2, 3]	10,8±1,15[2]
Интерстициальные пространства (A_A)	1,33±1,59[3, 4, 5]	12,4±1,45[2]	12,5±1,13[2]	12,4±1,24[2]
Клеточные элементы (A_A)	4,33±0,724[4, 5]	5,33±1,05[4, 5]	16,4±1,84[2, 3]	12,2±1,01[2, 3]
Коллост и межклеточный матрикс (A_A)	89,9±2,5[3, 4, 5]	67,6±2,23[2, 4, 5]	50,7±2,87[2, 3]	57,3±1,84[2, 3]

Примечание: A_A – объемная плотность (%); [2, 3, 4, 5] – величины, достоверно различающиеся между собой в данных колонках ($p \leq 0,05$).

Объемная плотность оставшегося Коллоста и вновь синтезированного межклеточного матрикса спустя 1 нед после имплантации без аутологичных МСК костномозгового происхождения была статистически значимо больше на 33%; 77,3% и 56,9%, соответственно, чем через 2, 3 и 4 нед. При этом через 2 нед этот показатель был выше на 33,3% и 18%, соответственно, относительно 3-й и 4-й недель (см. табл. 1).

Постепенно происходила миграция клеточных элементов и прорастание сосудов в Коллост, и этот процесс начинался с границ материала (Meinel L. et al., 2005). Наиболее вероятно, что в связи с этим на периферии имплантированного без применения клеточных технологий изделия постепенно возрастало процентное содержание сосудистого компонента и клеточных элементов, а процентное содержание нелизированного Коллоста постепенно сокращалось. Данный процесс полностью не завершался к окончанию наблюдения, не было отмечено полного замещения внедренного материала собственной соединительной тканью, и, видимо, поэтому не было обнаружено увеличения площади вновь образованного межклеточного матрикса, или этот процесс маскировался продолжающейся деградацией Коллоста.

После имплантации Коллоста с адсорбированными аутологичными МСК костномозгового происхождения относительная площадь кровеносных сосудов по периферии материала было минимальным через 4 нед. Этот показатель уменьшался в 4,2; 3,4 и 2,8 раза, соответственно, по сравнению с данными через 1, 2 и 3 нед (табл. 2).

Объемная плотность лимфатических сосудов спустя 2 нед после имплантации была выше в 2 и 3,2 раза, соответственно, относительно 1-й и 4-й недель. При этом к 3-й неделе этот показатель был больше соответственно в 2,2 и 3,5 раза, относительно 1-й и 4-й недель (см. табл. 2).

Объемная плотность интерстициальных пространств через 2, 3 и 4 нед после операции возросла в 3,1; 2,7 и 2,2 раза, соответственно, по сравнению с 1-й неделей. При этом через 4 нед данный показатель уменьшался на 41% по сравнению со 2-й неделей (см. табл. 2).

Объемная плотность клеточных элементов через 3 и 4 нед после операции стала больше на 98,6% и 47,3%, соответственно, чем на 1-й неделе. При этом к 3-й неделе данный показатель уменьшался на 68,4% по сравнению со 2-й неделей (см. табл. 2).

Таблица 2 – Структурная организация периферии коллагеновой мембраны, имплантированной с применением аутологичных МСК костномозгового происхождения (S±σ)

Параметр	Срок после имплантации			
	1 нед	2 нед	3 нед	4 нед
1	2	3	4	5
Кровеносные капилляры (A_A)	$11,7±1,68^{5}$*	$9,6±1,18^{5}$*	$7,8±1,42^{5}$	$2,8±0,862^{2, 3, 4}$*
Лимфатические капилляры (A_A)	$4,47±0,99^{3, 4}$*	$9,07±1,16^{2, 5}$	$9,8±1,66^{2, 5}$	$2,8±0,775^{3, 4}$*
Интерстициальные пространства (A_A)	$2,53±0,516^{3, 4, 5}$	$7,8±0,561^{2, 5}$*	$6,8±0,775^{2}$*	$5,53±0,915^{2, 3}$*
Клеточные элементы (A_A)	$7,4±0,828^{4, 5}$*	$8,73±0,704^{4}$*	$14,7±1,98^{2, 3}$	$10,9±1,16^{2}$
Коллост и межклеточный матрикс (A_A)	$73,9±1,75^{3, 4}$*	$64,8±1,32^{2, 5}$	$60,9±2,7^{2, 5}$*	$77,9±1,58^{3, 4}$*

Примечание: A_A – объемная плотность (%); $^{2, 3, 4, 5}$ – величины, достоверно различающиеся между собой в данных колонках ($p≤0,05$); * - величины, достоверно отличающиеся от соответствующих у животных после имплантации без аутологичных МСК костномозгового происхождения ($p≤0,05$).

Объемная плотность нелизированного Коллоста и вновь синтезированного межклеточного матрикса спустя 1 нед после имплантации мембраны с адсорбированными аутологичными МСК костномозгового происхождения была достоверно больше на 14% и 21,3%, соответственно, чем через 2 и 3 нед. При этом на 4-й неделе данный показатель возрос на 20,2% и 27,9%, соответственно, относительно 2-й и 3-й недель (см. табл. 2).

В качестве результатов применения клеточных технологий можно отметить, что объемная плотность кровеносных сосудов через 1 и 2 нед после имплантации была больше в 3,4 раза и на 73,6%, соответственно, а на 4-й неделе, наоборот, меньше в 2,6 раза, чем в аналогичные сроки после внедрения Коллоста без МСК (см. табл. 1, 2).

Согласно литературным данным, трансплантация аутологичных МСК костномозгового происхождения в ткани после операции может приводить к их дифференцировке в клетки сосудистых оболочек (Майбородин И.В. и др., 2015) и увеличению численности сосудов грануляционной ткани. По-видимому, часть введенных вместе с Коллостом МСК дифференцируется в клеточные элементы сосудистой стенки, за счет этого быстро нарастает васкуляризация Коллоста. Такое нарастание сосудистого компонента способствует миграции в Коллост клеток и более быстрой его деградации. По мере разрушения коллагеновой мембраны, более быстрого, чем при естественном процессе, Коллост замещается соединительной тканью реципиента.

При этом воспаление, вызванное наличием инородного тела в тканях, затихает, и в этой зоне резко снижается васкуляризация. Следует отметить, что большой процент сосудистого компонента в тканях может быть косвенным свидетельством активного воспаления (Кузин М.И., Костюченок Б.М., 1990), так как при нем происходит блокада сосудистого русла для предотвращения диссеминации антигенов и токсинов из воспалительного очага по всему организму (Сапин М.Р. и др., 1978; Чернух А.М., 1979; Чернух А.М., Фролов Е.П., 1982; Сапин М.Р., Борзяк Э.И., 1982; Elias R.M. et al., 1987; Кузин М.И., Костюченок Б.М., 1990), и, соответственно, блокированные и тромбированные сосуды расширяются. Кроме того, при воспалении в процессе замещения поврежденных и нежизнеспособных тканей интенсивно формируются грануляции, что также приводит к увеличению васкуляризации тканей при воспалении.

Объемная плотность лимфатических сосудов через 1 нед после операции была больше в 4,5 раза, а через 4 нед – меньше в 3,9 раза, по сравнению с соответствующими датами после имплантации Коллоста без использования клеточных технологий (см. табл. 1, 2).

Объемная плотность интерстициальных пространств через 2, 3 и 4 нед была больше на 59%; 83,8% и в 2,2 раза, соответственно, чем в аналогичные сроки после внедрения коллагеновой мембраны без аутологичных МСК костномозгового происхождения (см. табл. 1, 2).

Возможно, что увеличение объема сосудистых компонентов лимфатического русла, к которым относятся его начальные отделы – интерстициальные пространства и собственно лимфатические сосуды (Бородин Ю.И., Григорьев В.Н., 1986), на периферии Коллоста связано с более активным лизисом этого материала. Продукты гидролиза и деградации инородного тела всасываются, в первую очередь, в сосуды лимфатической системы (Бородин Ю.И., Григорьев В.Н., 1986), что может привести к их расширению.

Кроме того, аутологичные МСК костномозгового происхождения могут дифференцироваться и в клеточные элементы оболочек лимфатических сосудов (Майбородин И.В. и др., 2015), но образование компонентов лимфатического русла из МСК начинается позже или проходит медленнее (Майбородин И.В. и др., 2015), вследствие этого усиление лимфатической васкуляризации отмечено позже кровеносной на 1 нед.

Объемная плотность клеточных элементов через 1 и 2 нед была больше на 70,9% и 63,8%, соответственно, чем в соответствующие сроки после внедрения коллагеновой мембраны без МСК (см. табл. 1, 2).

Во-первых, такой эффект может быть связан с самими аутологичными МСК костномозгового происхождения, которые после имплантации с Коллостом мигрируют в его край, где и дифференцируются в клеточные элементы сосудистых оболочек (Майбородин И.В. и др., 2013, 2015). Во-вторых, усиление васкуляризации в результате применения аутологичных МСК костномозгового происхождения облегчает миграцию различных клеток из сосудистого русла непосредственно в Коллост. Там клетки появляются раньше, и их численность растет быстрее.

В-третьих, сами аутологичные МСК костномозгового происхождения и их детрит обладают определенной антигенностью (Beggs K.J. et al., 2006;

Badillo A.T. et al., 2007; Camp D.M. et al., 2009; Zangi L. et al., 2009), скорее всего, приобретенной в процессе культивирования или трансфицирования (Rosenzweig M. et al., 2001). Вследствие этого к таким МСК, а тем более к их детриту мигрируют фагоциты, соответственно, за счет этого на краю Коллоста возрастает содержание клеток.

Кроме того, фагоциты, движущиеся к детриту аутологичных МСК, параллельно лизируют и сам коллагеновый материал (Chamberlain L.J. et al., 1998), ускоряя его деградацию и облегчая прорастание сосудов и перемещение других клеток, таких как фибробласты. В любом случае увеличение количества клеток в Коллосте после его имплантации с адсорбированными МСК является положительным явлением, свидетельствующим об ускорении деградации внедренного материала (Ye Q. et al., 2010а, 2010б).

Объемная плотность оставшегося Коллоста и вновь синтезированного межклеточного матрикса через 1 нед после имплантации была статистически значимо меньше на 21,7%, а через 3 и 4 нед, наоборот, больше на 20,1% и 36%, соответственно, чем в аналогичные сроки после внедрения Коллоста без аутологичных МСК костномозгового происхождения (см. табл. 1, 2).

Более быстрый рост васкуляризации и клеточной инфильтрации в первые сроки после имплантации Коллоста с адсорбированными аутологичными МСК костномозгового происхождения является главной причиной снижения относительной площади остатков коллагеновой мембраны. Ускоренный рост сосудов и миграция лейкоцитов приводят к более быстрой деградации Коллоста и формированию на его месте плотной волокнистой соединительной ткани с небольшим числом клеток и высоким содержанием внеклеточного матрикса. В связи с образованием такой соединительной ткани и снижением активности воспалительной реакции, поддерживаемой присутствием в тканях инородного тела (Коллоста), и соответственным сокращением числа сосудов и клеток, возрастает объемная плотность межклеточного вещества. Так как такой вновь образованный межклеточный матрикс содержит много коллагена, то он не всегда четко различим с исходным имплантированным коллагеновым материалом.

На фоне внедрения Коллоста без МСК численная плотность всех клеток на периферии материала через 2, 3 и 4 нед после операции возрастала на 67,3%; в 2,5 и 2,7 раза, соответственно, чем через 1 нед (табл. 3).

Таблица 3 - Цитограмма лейкоцитов на периферии коллагеновой мембраны, имплантированной без аутологичных МСК костно-мозгового происхождения (S±σ)

Параметр		Срок после имплантации			
		1 нед	2 нед	3 нед	4 нед
1		2	3	4	5
Численная плотность (N_A)		223,0±49,2[3, 4, 5]	373,0±45,8[2]	547,0±113,0[2]	600,0±113,0[2]
Лимфоциты	(%)	53,5±3,6[4]	47,6±3,64[4]	32,3±4,65[2, 3]	45,2±4,55
	(N_A)	120±27,6[5]	177±24,1	174±32,9	270±55,1[2]
Нейтрофилы	(%)	20,8±2,76[4, 5]	16±1,89[4, 5]	9,4±1,12[2, 3]	8,07±0,961[2, 3]
	(N_A)	46,7±13	59,7±9,53	50,6±8,25	48,2±10,1
Эозинофилы	(%)	0,867±0,834	1,27±0,704	0,533±0,743	1,13±0,743
	(N_A)	1,85±1,77	4,8±2,78	3±4,6	7,13±5,32
Тканевые базофилы	(%)	-[4, 5]	-[4, 5]	1,67±0,816[2, 3]	1,8±0,775[2, 3]
	(N_A)	-[5]	-[5]	9,33±5,08	10,5±4,44[2, 3]
Эритроциты	(%)	1,13±1,25	2,47±0,743	3,73±1,03	4,2±1,26
	(N_A)	2,84±3,47[4]	9,2±2,91	20,2±6,58[2]	26,1±11,3
Моноциты	(%)	4,87±0,743	4,47±0,99	3,8±1,42	4,73±0,961
	(N_A)	10,7±2,43[5]	16,8±4,62	20,6±8,37	27,7±4,56[2]
Макрофаги	(%)	15,9±2,05[3, 4, 5]	24,6±2,35[2, 4]	40,3±4,51[2, 3, 5]	26,4±3,27[2, 4]
	(N_A)	35,3±8,6[3, 4, 5]	91,9±14,5[2]	223±64,3[2]	159±36,2[2]
Гигантские клетки инородных тел	(%)	-[4, 5]	0,933±1,67	3,4±1,45[2]	3,73±1,58[2]
	(N_A)	-	3,6±6,6	18,9±9,77	22,8±11,8
С признаками деструкции	(%)	2,87±0,915	2,67±0,816	4,93±0,704	4,73±0,704
	(N_A)	6,2±1,72	9,93±3,22[4, 5]	27±6,92[2, 3]	28,3±6,26[2, 3]

Примечание: N_A – численная плотность клеток на 10^5 мкм^2 площади среза; [2, 3, 4, 5] – величины, достоверно различающиеся между собой в данных колонках ($p \leq 0,05$).

Такое постоянное нарастание клеточной инфильтрации по краям имплантированного материала, по всей вероятности, свидетельствует как об усиливающихся процессах его деградации, так и о возрастающей интенсивности асептического воспаления, сопровождающего присутствие инородного материала в тканях.

Процентное содержание лимфоцитов спустя 3 нед после имплантации уменьшилось на 65,6% и 47,4%, соответственно, относительно 1-й и 2-й недель (см. табл. 3). Абсолютное количество лимфоцитов к 4-й неделе после операции возросло в 2,3 раза по сравнению с 1-й неделей (см. табл. 3).

Относительное содержание нейтрофилов через 3 нед после операции уменьшилось в 2,2 раза и на 70,2%, соответственно, по сравнению с 1-й и 2-й неделями. При этом к 4-й неделе данный показатель уменьшался в 2,6 раза и на 98,3% по сравнению с данными через 1 и 2 нед (см. табл. 3).

Уменьшение процентного содержания лимфоцитов и нейтрофилов при нарастании численной плотности лимфоцитов, по-видимому, указывает, что воспалительная реакция вокруг Коллоста, в том числе и на периферии, обусловлена не присоединением инфекции (тогда преобладали бы нейтрофильные лейкоциты, и их содержание было бы постоянно высоким). Воспаление является асептическим и поддерживается, скорее всего, присутствием самого инородного коллагенового материала в тканях организма.

Спустя 3 и 4 нед в деградирующем Коллосте среди инфильтрирующих его клеток появлялись тканевые базофилы (тучные клетки) (см. табл. 3). Это, наиболее вероятно, связано как с васкуляризацией коллагеновой мембраны, так и с формированием на ее месте собственной соединительной ткани. Согласно литературным данным, тканевые базофилы принимают активное участие в процессах ангиогенеза (Blair R.J. et al., 1997; Metcalfe D.D. et al., 1997; Khare V.K. et al., 1998; Hoshi K. et al., 2001) и склеротической трансформации (Ruger B. et al., 1996; Shuttleworth C.A., 1997; Hoshi K. et al., 2001).

Численная плотность эритроцитов через 3 нед после имплантации Коллоста без аутологичных МСК костномозгового происхождения возрастала в 7,1 раза по сравнению с данными через 1 нед (см. табл. 3). Следует отметить, что именно к этому сроку были обнаружены максимально выраженные процессы деградации Коллоста. Эти процессы сопровождались активным воспалением, а любая воспалительная реакция приводит к микроциркуляторным

изменениям (стазу и тромбозу), что предохраняет организм от гематогенной диссеминации инфекции (Кузин М.И., Костюченок Б.М., 1990). Стаз эритроцитов в сосудах и их тромбоз служат основной причиной диапедеза форменных элементов крови и появления их в большом количестве в тканях.

Абсолютное количество моноцитов спустя 4 нед после операции возросло в 2,6 раза, относительно 1-й недели (см. табл. 3). Относительное содержание макрофагов через 1 нед было меньше на 54,7%; в 2,5 раза и на 66%, соответственно, по сравнению со 2- 3- и 4-й неделями. При этом к 3-й неделе этот показатель был выше на 63,8% и 52,7%, соответственно, по сравнению с данными через 2 и 4 нед (см. табл. 3). Число макрофагов в единице площади среза через 2, 3 и 4 нед после операции возросло в 2,6; 6,3 и 4,5 раза, соответственно, относительно 1-й недели (см. табл. 3).

По-видимому, процессы деградации Коллоста в основном идут через лизис макрофагами, что совпадает с данными других исследователей (Chamberlain L.J. et al., 1998; Amerongen M.J. van et al., 2006; Сирак С.В. и др., 2010; Ye Q. et al., 2010). В связи с этим количество макрофагов и их предшественников в лизируемом материале постепенно нарастает. В конце эксперимента идет активный синтез на месте Коллоста собственной соединительной ткани, а так как фагоциты принимают активное участие в процессах формирования межклеточного матрикса, то это может быть одной из важных причин появления большого числа макрофагов в это время.

Начиная со 2-й недели в Коллосте появлялись гигантские клетки инородных тел. И если через 2 нед эти клетки были обнаружены в единичных наблюдениях, то через 3 и 4 нед многоядерные макрофаги со слившейся цитоплазмой присутствовали во всех срезах, особенно часто эти клетки были расположены рядом с более плотными коллагеновыми депозитами.

Для лизиса и фагоцитоза крупных и медленно деградируемых инородных тел цитоплазма рядом расположенных макрофагов сливается, и из них формируются гигантские многоядерные формы. Возможно, что сразу после имплантации коллагена его лизис идет успешно без слияния макрофагов, но далее остаются более плотные фрагменты коллагена, которые на срезах выглядят как гомогенные эозинофильные депозиты. Не исключено, что такие участки коллагенового материала имеют больше поперечных связей между волокнами, что, согласно данным литературы, замедляет деградацию (Dunn

M.G. et al., 1993; Ma X.H. et al., 1996; Ye Q. et al., 2010). И именно для лизиса и фагоцитоза таких трудно лизируемых остатков Коллоста формируются обнаруженные гигантские клетки инородных тел.

Численная плотность клеток с признаками деструкции через 3 нед стала больше в 4,4 и 2,7 раза, соответственно, по сравнению с 1-й и 2-й неделями. При этом к 4-й неделе этот показатель возрос в 4,6 и 2,8 раза, соответственно, по сравнению с данными через 1 и 2 нед (см. табл. 3).

Клетками с деструктивными изменениями ядра (кариопикноз, криорексис, кариолизис) и цитоплазмы (выраженная вакуолизация) чаще всего были лейкоциты, поглотившие много антигенных или токсических веществ или подвергшиеся действию лизосомальных ферментов, экзоцитируемых другими иммунокомпетентными клетками (Курбангалеев С.М. и др., 1977; Курбангалеев С.М., 1985; Kanzler M.H., 1986; Кузин М.И., Костюченок Б.М., 1990; Fredriksson M.I. et al., 2003).

Лизис имплантированного коллагенового материала и сопровождающая воспалительная реакция приводят к тому, что в тканях оказывается множество биологически активных веществ, обладающих антигенностью и токсичностью. Такими веществами являются продукты гидролиза коллагена, протеолитические энзимы фагоцитов и пр., все эти вещества при контакте с клетками могут повреждать их мембрану и вызывать деструкцию.

То есть высокое содержание на периферии Коллоста клеток с признаками деструкции отражает как активные процессы его деградации, так и высокую активность асептического воспаления, сопровождающего саму имплантацию, присутствие в тканях и разрушение инородного тела.

После имплантации коллагеновой мембраны с адсорбированными аутологичными МСК костномозгового происхождения численная плотность всех клеток на периферии материала через 4 нед после операции стала меньше на 67,9%; в 2,7 и 2,9 раза, соответственно, чем через 1, 2 и 3 нед. При этом ко 2-й и 3-й неделям этот показатель увеличился на 59,8% и 72,5%, соответственно, по сравнению с 1-й неделей (табл. 4).

Процентное содержание лимфоцитов спустя 3 нед после имплантации было меньше на 56,6% и 85,9%, соответственно, относительно 1-й и 4-й недель. При этом к 4-й неделе данный показатель стал больше на 35,5%, по сравнению со 2-й неделей (см. табл. 4).

Относительное содержание нейтрофилов через 3 нед уменьшилось на 98,1% и 88,7%, соответственно, по сравнению с 1-й и 2-й неделями. При этом к 4-й неделе этот показатель уменьшился в 2,1 раза и на 96,3%, соответственно, по сравнению с 1-й и 2-й неделями (см. табл. 4). Абсолютное количество нейтрофилов к 4-й неделе после операции снизилось в 3,5; 5,3 и 3 раза, соответственно, по сравнению с 1-, 2- и 3-й неделями. При этом к 3-й неделе данный показатель был ниже на 74,7% по сравнению со 2-й неделей (см. табл. 4).

Численная плотность эритроцитов через 4 нед после имплантации Коллоста с адсорбированными аутологичными МСК костномозгового происхождения стала ниже в 3,3; 5,4 и 5,9 раза, соответственно, чем через 1, 2 и 3 нед (см. табл. 4).

Процентное содержание моноцитов через 4 нед стало меньше в 2,2 раза по сравнению с 3 неделей (см. табл. 4). Абсолютное содержание моноцитов спустя 4 нед после операции уменьшилось в 3,4; 5,7 и 6,3 раза, соответственно, относительно 1-, 2- и 3-й недель (см. табл. 4). Относительное содержание макрофагов было максимальным через 4 нед, когда превосходило данные через 1, 2 и 4 нед на 73,3%; 47% и 63,1%, соответственно (см. табл. 4). Число макрофагов на единицу площади среза через 2 нед было больше на 89,4% и в 3 раза, соответственно, по сравнению с 1-й и 4-й неделями. При этом к 3-й неделе данный показатель был выше в 3 и 4,7 раза, соответственно, относительно 1-й и 4-й недель (см. табл. 4).

Начиная со 2-й недели в Коллосте появлялись гигантские клетки инородных тел. Через 2 нед такие клетки присутствовали в единичных наблюдениях, через 3 нед были найдены во всех срезах, преимущественно рядом с более плотными коллагеновыми депозитами. Через 4 нед в ряде случаев на периферии плотной волокнистой соединительной ткани на месте коллагеновой мембраны многоядерных макрофагов уже не было (см. табл. 4).

Относительное содержание клеток с явлениями деструкции через 4 нед уменьшилось в 2,9 раза по сравнению с 3-й неделей (см. табл. 4). Численная плотность клеток с признаками деструктивных изменений через 3 нед была больше в 2,9 и 8,6 раза, соответственно, по сравнению с 1-й и 4-й неделями (см. табл. 4).

Таблица 4 - Цитограмма лейкоцитов на периферии коллагеновой мембраны, имплантированной с применением аутологичных МСК костномозгового происхождения (S±σ)

Параметр		Срок после имплантации			
		1 неделя	2 недели	3 недели	4 недели
1		2	3	4	5
Численная плотность (N_A)		371±34$^{3, 4, 5}$*	593±88,4$^{2, 5}$*	640±118$^{2, 5}$	221±44,3$^{2, 3, 4}$*
Лимфоциты	(%)	46,5±3,58^{4}	41,1±5,12^{5}	29,7±5,39$^{2, 5}$	55,2±3,78$^{3, 4}$
	(N_A)	173±24,6	245±55,1	192±57,6	123±29,3*
Нейтрофилы	(%)	16,9±1,94$^{4, 5}$	16,1±3,18$^{4, 5}$	8,53±1,51$^{2, 3}$	8,2±1,37$^{2, 3}$
	(N_A)	63,2±11,3^{5}	94,5±16,1$^{4, 5}$	54,1±11,9$^{3, 5}$	18±4,13$^{2, 3, 4}$*
Эозинофилы	(%)	0,933±0,884	1,2±0,775	1,33±0,976	1±0,845
	(N_A)	3,41±3,25	6,93±4,5	8,33±6,23	2,23±1,97
Тканевые базофилы	(%)	-	-	1,4±0,91	1,73±0,884
	(N_A)	-	-	8,53±5,64	3,73±1,94
Эритроциты	(%)	4,13±0,834*	4,27±0,961	4,33±1,11	2,13±0,743
	(N_A)	15,3±3,3^{5}*	25±5,29^{5}*	27,5±8,75^{5}	4,65±1,76$^{2, 3, 4}$
Моноциты	(%)	4,53±1,06	4,67±1,05	4,8±1,08^{5}	2,2±0,676^{4}*
	(N_A)	16,7±3,8^{5}	27,8±8,25^{5}	31±9,59^{5}	4,92±1,81$^{2, 3, 4}$*
Макрофаги	(%)	24±3,21^{4}*	28,3±2,41^{4}	41,6±3,94$^{2, 3, 5}$	25,5±2,13^{4}
	(N_A)	88,7±11,8$^{3, 4}$*	168±26,2$^{2, 5}$*	265±49,5$^{2, 5}$	56,2±11,5$^{3, 4}$*
Гигантские клетки инородных тел	(%)	-^{4}	1,27±1,94	3,27±1,39^{2}	2,27±2,19
	(N_A)	-	7,8±12,4	21,4±11	4,71±4,27
С признаками деструкции	(%)	3±1,07	3,07±1,1	5±0,756^{5}	1,73±0,704^{4}*
	(N_A)	11,1±3,94^{4}	18,3±7,55	31,9±7,78$^{2, 5}$	3,72±1,43^{4}*

Примечание: N_A – численная плотность клеток на 10^5 мкм^2 площади среза; $^{2, 3, 4, 5}$ – величины, достоверно различающиеся между собой в данных колонках ($p \leq 0,05$); * - величины, достоверно отличающиеся от соответствующих у животных после имплантации без аутологичных МСК костномозгового происхождения ($p \leq 0,05$).

В качестве результатов применения клеточных технологий можно отметить, что численная плотность всех клеток через 1 и 2 нед после имплантации была больше на 66,4% и 59%, соответственно, а через 4 нед, наоборот, меньше в 2,7 раза, чем в такие же сроки после внедрения Коллоста без МСК (см. табл. 3, 4).

В результате привлечения лейкоцитов МСК и их детритом, обладающими определенной антигенностью (Rosenzweig M. et al., 2001; Beggs K.J. et al., 2006; Badillo A.T. et al., 2007; Camp D.M. et al., 2009; Zangi L. et al., 2009), на краю Коллоста, имплантированного с МСК, возрастало общее количество клеток. Процесс миграции иммунокомпетентных клеток на периферию коллагенового материала облегчает усиленная васкуляризация, в процессе которой введенные аутологичные МСК костномозгового происхождения встраиваются или полностью составляют оболочки вновь образованных сосудов (Майбородин И.В. и др., 2013, 2015).

Вместе с адсорбцией детрита МСК фагоциты лизируют и Коллост. Таким образом, процессы его деградации идут быстрее и он раньше замещается соединительной тканью реципиента. Вместе с исчезновением инородного коллагенового материала затихает и воспаление, связанное с его присутствием в тканях. Уменьшение интенсивности воспалительной реакции при элиминации инородного объекта, скорее всего, является основной причиной резкого уменьшения клеточной инфильтрации через 4 нед.

Процентное содержание моноцитов и клеток с явлениями деструкции, абсолютное содержание лимфоцитов, нейтрофилов, моноцитов и клеток с признаками деструктивных изменений через 4 нед после операции были ниже в 2,2; 2,7; 2,2; 2,7; 5,6 и 7,6 раза, соответственно, чем после имплантации Коллоста без использования клеточных технологий (см. табл. 3, 4).

На фоне быстрого лизиса и замещения Коллоста соединительной тканью реципиента через 4 нед после имплантации уменьшалась интенсивность воспалительного процесса, обусловленного присутствием инородного тела в тканях. В связи с этим на периферии коллагенового материала снижалась и общая численность клеток, в частности, лимфоцитов, нейтрофилов, моноцитов и клеток с признаками деструктивных изменений.

Адсорбция аутологичных МСК костномозгового происхождения на Коллосте сначала приводила к усилению его васкуляризации и клеточной

инфильтрации, что, в свою очередь, является причиной более быстрой деградации, замещения указанного материала соединительной тканью, и уменьшения к этому сроку признаков воспаления, таких как выраженность клеточной инфильтрации, содержание лимфоцитов, нейтрофилов, моноцитов и клеток с явлениями деструкции.

Относительное количество эритроцитов через 1 нед и число их на единицу площади среза спустя 1 и 2 нед были больше в 3,7; 5,4 и 2,7 раза, соответственно, чем в такие же сроки после внедрения коллагеновой мембраны без аутологичных МСК костномозгового происхождения (см. табл. 3, 4).

Обнаруженное усиление васкуляризации с участием введенных МСК в формировании сосудистых оболочек, а далее элиминация этих клеток из стенок сосудов, наиболее вероятно, являются основной причиной возрастания содержания эритроцитов в тканях в первые сроки после внедрения Коллоста с адсорбированными МСК.

Следует также учитывать и активацию воспаления в результате попадания в организм аутологичных МСК костномозгового происхождения и их детрита, являющихся в какой-то мере антигенными. Любой воспалительный процесс, в том числе и асептический, приводит к нарушениям микроциркуляции в результате выброса в ткани вазоактивных веществ, нарушениям сосудистой проницаемости и диапедезу эритроцитов (Кузин М.И., Костюченок Б.М., 1990).

Процентное содержание макрофагов через 1 нед и их абсолютное количество через 1 и 2 нед были больше на 50,9%; в 2,5 раза и на 82,8%, соответственно, чем после внедрения коллагеновой мембраны без МСК. При этом через 3 нед статистически достоверных различий не было, а к 4-й неделе численная плотность таких фагоцитов после применения клеточных технологий стала уже меньше в 2,8 раза (см. табл. 3, 4).

В ткани вместе с Коллостом попадают МСК, часть из которых нежизнеспособна и быстро подвергается деструкции (Rodrigues M. et al., 2013; Майбородин И.В. и др., 2014б, 2016, 2017; Yates C.C. et al., 2017), к таким местам активно мигрируют макрофаги (Майбородин И.В. и др., 2016, 2017) и инфильтрируют край коллагеновой мембраны. Из-за этого на периферии Коллоста в первые сроки резко возрастает процентное и абсолютное содержание макрофагов. Макрофаги в большом количестве фагоцитируют не

только детрит МСК, но и саму коллагеновую мембрану. В результате деструкция Коллоста происходит быстрее, на его месте быстрее формируется соединительная ткань реципиента и снижается активность воспалительной реакции, поддерживаемой инородным телом. Вследствие полного разрушения инородного тела и стихания воспалительного процесса через 4 нед в тканях на месте Коллоста уменьшается не только общее количество лейкоцитов, но и содержание макрофагов.

4.2. Морфометрическое изучения влияния мультипотентных стромальных клеток на деградацию центральной части имплантированного коллагена

В течение недели после имплантации клетки и сосуды находились в основном на периферии Коллоста (см рис. 2, 3). Только через 2 нед единичные клетки и сосуды появлялись в центральных областях коллагеновой мембраны (см. рис. 6, 7). В связи с этим изучение васкуляризации и клеточной инфильтрации центральных зон имплантированного Коллоста было проведено только начиная со 2-й недели.

После имплантации Коллоста без аутологичных МСК костномозгового происхождения объемная плотность кровеносных сосудов в центре материала через 3 и 4 нед после операции возрастала в 2,1 и 2,4 раза, соответственно, по сравнению со 2-1 неделе1 (табл. 5).

Объемная плотность лимфатических сосудов спустя 3 и 4 нед после имплантации увеличилась в 4,5 и 3,8 раза, соответственно, относительно 2-й недели (см. табл. 5). Объемная плотность клеточных элементов через 3 и 4 нед после операции возросла в 6,2 и 5,3 раза, соответственно, по сравнению со 2-й неделей (см. табл. 5).

Объемная плотность оставшегося Коллоста и вновь синтезированного межклеточного матрикса к 3-й и 4-й неделям после имплантации без МСК была статистически значимо меньше на 47,5% и 43,6%, соответственно, чем через 2 нед (см. табл. 5).

Разрушение Коллоста начинается с его периферии. Через 2 нед клеточные элементы и сосуды появляются и в центре материала. Численность сосудов и клеток резко нарастает к 3-й неделе и остается на этом уровне до окончания времени наблюдения. К этому времени Коллост еще полностью не ли-

зирован, но объем коллагеновой мембраны уже достоверно сокращается, хотя в тканях остаются ее более плотные фрагменты, поддерживающие воспалительную реакцию. Данный асептический воспалительный процесс является основной причиной значительной васкуляризации (грануляции) и клеточной инфильтрации коллагенового материала.

После имплантации Коллоста с адсорбированными аутологичными МСК костномозгового происхождения выраженность васкуляризации в центре коллагенового материала была максимальной через 3 нед после операции. Объемная плотность кровеносных сосудов через 3 нед была больше в 3,3 и 3,5 раза, соответственно, чем через 2 и 4 нед (табл. 6).

Объемная плотность лимфатических сосудов спустя 3 нед после имплантации была выше в 4,2 и 3,9 раза, соответственно, относительно 2-й и 4-й недель (см. табл. 6). Объемная плотность интерстициальных пространств к 4-й неделе уменьшилась в 2,1 раза по сравнению со 2-й и 3-й неделями (см. табл. 6).

Объемная плотность клеток через 3 и 4 нед после операции стала больше в 2,5 и 2,4 раза, соответственно, чем через 2 нед (табл. 6). Объемная плотность нелизированного Коллоста и вновь синтезированного межклеточного матрикса спустя 3 нед после имплантации мембраны с адсорбированными МСК была статистически достоверно ниже на 44,7% и 42%, соответственно, чем через 2 и 4 нед (см. табл. 6).

В качестве результатов применения клеточных технологий можно отметить, что объемная плотность кровеносных сосудов через 3 нед после имплантации была больше на 73,3%, а к 4-й – меньше в 2,4 раза, чем в аналогичные сроки после внедрения Коллоста без МСК (см. табл. 5, 6).

В результате дифференцировки использованных аутологичных МСК костномозгового происхождения в клеточные элементы сосудистых оболочек (Майбородин И.В. и др., 2013б, 2015) васкуляризация центра имплантированного Коллоста максимально сильно выражена через 3 нед после операции. Вместе с этим, ускоренный рост кровеносных сосудов способствует миграции в Коллост клеточных элементов, которые лизируют внедренный коллаген и синтезируют или участвуют в синтезе своего собственного коллагена.

Таблица 5 – Структурная организация центральной части коллагеновой мембраны, имплантированной без аутологичных МСК костномозгового происхождения (S±σ)

Параметр	Срок после имплантации			
	1 нед	2 нед	3 нед	4 нед
1	2	3	4	5
Кровеносные капилляры (A_A)	В центре Коллоста структуры отсутствуют	2,87±0,915[4, 5]	6±1[3]	6,93±0,961[3]
Лимфатические капилляры (A_A)		2,73±0,884[4, 5]	12,2±1,01[3]	10,5±1,06[3]
Интерстициальные пространства (A_A)		11,3±1,59	12,7±1,29	14±1,36
Клеточные элементы (A_A)		2,33±1,35[4, 5]	14,5±1,41[3]	12,4±1,3[3]
Коллост и межклеточный матрикс (A_A)		80,7±2,09[4, 5]	54,7±2,58[3]	56,2±2,14[3]

Примечание: A_A – объемная плотность (%); [2, 3, 4, 5] – величины, достоверно различающиеся между собой в данных колонках ($p \leq 0,05$).

Таблица 6 – Структурная организация центральной части коллагеновой мембраны, имплантированной с применением аутологичных МСК костномозгового происхождения (S±σ)

Параметр	Срок после имплантации			
	1 нед	2 нед	3 нед	4 нед
1	2	3	4	5
Кровеносные капилляры (A_A)	В центре Коллоста структуры отсутствуют	$3,2±1,21^{4}$	$10,4±1,3^{3, 5}$*	$2,93±1,03^{4}$*
Лимфатические капилляры (A_A)		$2,67±0,816^{4}$	$11,1±1,16^{3, 5}$	$2,87±0,915^{4}$*
Интерстициальные пространства (A_A)		$11,6±1,35^{5}$	$11,7±1,95^{5}$	$5,47±1,19^{3, 4}$*
Клеточные элементы (A_A)		$5,47±0,64^{4, 5}$*	$13,5±1,68^{3}$	$13±1,41^{3}$
Коллост и межклеточный матрикс (A_A)		$77,1±2,09^{4}$	$53,3±2,41^{3, 5}$	$75,7±2,09^{4}$*

Примечание: A_A – объемная плотность (%); $^{2, 3, 4, 5}$ – величины, достоверно различающиеся между собой в данных колонках ($p≤0,05$); * - величины, достоверно отличающиеся от соответствующих у животных после имплантации без аутологичных МСК костномозгового происхождения ($p≤0,05$).

В результате, через 4 нед уже весь Коллост подвергался деструкции и адсорбции, а на его месте развивалась плотная волокнистая соединительная ткань. Активность воспаления, поддерживаемого присутствием в тканях инородного тела, через 4 нед резко снижалась. К этому сроку подвергалась инволюции часть молодых сосудов и уменьшалась объемная плотность кровеносных сосудов.

Объемная плотность лимфатических сосудов и интерстициальных пространств через 4 нед после операции была меньше в 3,7 и 2,6 раза, соответственно, по сравнению с имплантацией Коллоста без использования клеточных технологий (см. табл. 5, 6).

Такое снижение объемной плотности лимфатического русла в центре лизируемого Коллоста спустя 4 нед, наиболее вероятно, связано с полной деструкцией этого материала и уменьшением активности воспалительного процесса, обусловленного наличием инородного тела в тканях. По лимфатическому руслу отводятся из воспалительного очага детрит, антигенные и токсичные продукты иммунных реакций и деструкции тканей (Бородин Ю.И., Григорьев В.Н., 1986), в том числе и деградации коллагеновой мембраны. По мере уменьшения интенсивности воспаления и исчезновения имплантированного Коллоста нагрузка на лимфатические сосуды падает, и они или сужаются или даже их часть запустевает и подвергается облитерации.

Объемная плотность клеточных элементов через 2 нед была больше в 2,3 раза, чем в такой же срок после внедрения коллагеновой мембраны без МСК (см. табл. 5, 6).

Отмеченное выше усиление васкуляризации после применения аутологичных МСК костномозгового происхождения облегчает миграцию лейкоцитов и других иммунокомпетентных клеток, что способствует усилению клеточной инфильтрации Коллоста. Кроме того, имплантированные на Коллосте МСК могут стимулировать миграцию макрофагов из-за определенной своей антигенности (Rosenzweig M. et al., 2001; Beggs K.J. et al., 2006; Badillo A.T. et al., 2007; Camp D.M. et al., 2009; Zangi L. et al., 2009). Это также приведет к увеличению численной плотности клеток в коллагеновом материале.

Как лейкоциты, мигрирующие из сосудистого русла, так и макрофаги, проникающие оттуда же и из окружающих тканей, будут активно лизировать Коллост. Что, в свою очередь, облегчит прорастание сосудов и успешный ли-

зис имплантированного коллагена с заменой его соединительной тканью реципиента. То есть усиление клеточной инфильтрации Коллоста в результате использования аутологичных МСК костномозгового происхождения будет способствовать более быстрой деградации указанного материала и замещению его собственными тканями организма-реципиента. Необходимо обратить внимание, что, согласно данным литературы, присутствие значительного количества сначала нейтрофилов, а затем – макрофагов, способствует более быстрой абсорбции подобных материалов (Ye Q. et al., 2010).

Объемная плотность оставшегося Коллоста и межклеточного матрикса через 4 нед после имплантации статистически значимо больше на 34,7%, чем в аналогичный срок после внедрения Коллоста без МСК (см. табл. 5, 6).

Быстрый и ранний лизис имплантированного Коллоста в результате влияния адсорбированных на нем аутологичных МСК костномозгового происхождения способствует также более раннему формированию на месте инородного тела собственной плотной волокнистой соединительной ткани. Эта ткань характеризуется малым объемом сосудистого и клеточного компонентов и высоким содержанием межклеточного матрикса. Скорее всего, появление большого объема молодой соединительной ткани с выраженным межклеточным веществом и приводит к возрастанию указанного показателя к концу эксперимента.

На фоне внедрения Коллоста без МСК численная плотность всех клеток в центральных частях коллагенового материала через 3 и 4 нед после операции стала больше в 2,8 и 2,7 раза, соответственно, чем через 2 нед (табл. 7). Такое нарастание клеточной инфильтрации центра имплантированного материала, по всей вероятности, свидетельствует как об усиливающихся процессах его деградации, так и о возрастающей интенсивности асептического воспаления, сопровождающего присутствие инородного материала в тканях. Относительное содержание лимфоцитов спустя 4 нед после имплантации уменьшилось на 34,2%, относительно 2 нед (см. табл. 7). Абсолютное количество лимфоцитов через 3 нед после операции возросло в 2,3 раза, по сравнению со 2-й неделей (см. табл. 7).

Процентное содержание нейтрофилов через 3 и 4 нед после операции уменьшалось на 84,3% и в 2,4 раза, соответственно, по сравнению со 2-й неделей (см. табл. 7).

Уменьшение относительного количества лимфоцитов и нейтрофилов на фоне одновременного увеличения абсолютного содержания лимфоцитов, наиболее вероятно, свидетельствует о снижении остроты воспалительного процесса. Затухает острое воспаление, вызванное операционной травмой и внедрением инородного тела, но не полностью, так как инородное тело остается в тканях. Воспалительная реакция переходит в хроническую, основной причиной которой является еще не весь лизированный Коллост. Об этом же свидетельствует и постоянно высокая, не уменьшающаяся численная плотность всех лейкоцитов. По-видимому, произошла смена нейтрофилов, которых было много сразу после операции и имплантации, на лимфоциты, число которых возрастает при хронизации воспаления.

Через 3 и 4 нед в остатках коллагеновой мембраны были найдены тканевые базофилы (см. табл. 7). Появление этих клеточных элементов, скорее всего, связано с ангиогенезом и замещением биодеградируемого имплантата соединительной тканью реципиента. Согласно данным литературы, тканевые базофилы участвуют и в процессах формирования (прорастания) сосудов (Blair R.J. et al., 1997; Metcalfe D.D. et al., 1997; Khare V.K. et al., 1998; Hoshi K. et al., 2001) и развития соединительной ткани, склероза (Ruger B. et al., 1996; Shuttleworth C.A., 1997; Hoshi K. et al., 2001).

Процентное содержание и численная плотность эритроцитов через 4 нед после имплантации Коллоста без аутологичных МСК костномозгового происхождения стали больше в 3,6 и 9,1 раза, соответственно, чем через 2 нед (см. табл. 7).

Такое увеличение численности клеток красной крови в тканях, скорее всего, также указывает на активную воспалительную реакцию, вызванную присутствием инородного тела, и сопровождаемую микроциркуляторными нарушениями (Кузин М.И., Костюченок Б.М., 1990). Высокая интенсивность воспаления, наиболее вероятно, обусловлена деградацией Коллоста с участием иммунокомпетентных клеток, так как именно через 3 нед происходят максимально выраженные процессы разрушения имплантированного коллагенового материала с возрастанием численности кровеносных сосудов и количества инфильтрирующих клеток.

Таблица 7 - Цитограмма лейкоцитов в центральной части коллагеновой мембраны, имплантированной без аутологичных МСК костномозгового происхождения (S±σ)

Параметр		Срок после имплантации			
		1 нед	2 нед	3 нед	4 нед
1		2	3	4	5
Численная плотность (N_A)		В центре Коллоста клеточные элементы отсутствуют	203,0±32,1[4, 5]	560,0±98,6[3]	540,0±106,0[3]
Лимфоциты	(%)		55,7±4,4[5]	47,4±4,56	41,4±3,56[3]
	(N_A)		113±20,8[4]	263±39,6[3]	226±58,6
Нейтрофилы	(%)		19,9±3,01[4, 5]	10,8±2,27[3]	8,2±1,74[3]
	(N_A)		40,56±9,97	60,4±16,3	43,2±7,3
Эозинофилы	(%)		1,01±0,85	1,2±0,862	1,07±0,884
	(N_A)		2,03±1,69	7,13±5,51	5,33±4,24
Тканевые базофилы	(%)		-[4, 5]	1,87±0,743[3]	2,0±0,756[3]
	(N_A)		-[4, 5]	10,5±4,76[3]	10,9±4,45[3]
Эритроциты	(%)		1,27±1,03[5]	3,27±1,16	4,53±1,13[3]
	(N_A)		2,65±2,19[5]	18,8±8,78	24±5,53[3]
Моноциты	(%)		4,67±0,976	4,73±1,03	4,8±1,01
	(N_A)		9,39±2,18[4, 5]	26,7±7,64[3]	25,7±6,91[3]
Макрофаги	(%)		14,7±1,54[4, 5]	25,3±1,63[3, 5]	31,7±2,64[3, 4]
	(N_A)		29,6±4,89[4, 5]	143±30,7[3]	171±40,2[3]
Гигантские клетки инородных тел	(%)		-	2,2±1,97	2,27±1,87
	(N_A)		-	12,8±11,7	12,1± 9,45
С признаками деструкции	(%)		2,73±0,799	3,2±0,862	4,07±0,704
	(N_A)		5,46±1,54[4, 5]	17,9±5,79[3]	21,7±4,5[3]

Примечание: N_A – численная плотность клеток на 10^5 мкм^2 площади среза; [2, 3, 4, 5] – величины, достоверно различающиеся между собой в данных колонках ($p \leq 0,05$).

Таблица 8 - Цитограмма лейкоцитов в центральной части коллагеновой мембраны, имплантированной с применением аутологичных МСК костномозгового происхождения (S±σ)

Параметр		Срок после имплантации			
		1 нед	2 нед	3 нед	4 нед
1		2	3	4	5
Численная плотность (N_A)		В центре Коллоста клеточные элементы отсутствуют	304,0±32,2$^{4, 5}$*	527,0±103$^{3, 5}$	203,0±37,9$^{3, 4}$*
Лимфоциты	(%)		48,1±3,35$^{4, 5}$	32,8±5,2$^{3, 5}$*	59,5±3,91$^{3, 4}$*
	(N_A)		146±16,9	172±42,3	120±19,7
Нейтрофилы	(%)		14,3±2,92^{5}	9,07±1,67	7,67±1,45^{3}
	(N_A)		43,6±9,94^{5}	47,7±13,7^{5}	15,5±3,52$^{3, 4}$*
Эозинофилы	(%)		1,13±0,915	1,27±1,22	0,867±0,834
	(N_A)		3,45±2,79	6,93±7,24	1,73±1,68
Тканевые базофилы	(%)		-$^{4, 5}$	2,13±0,64^{3}	2,07±0,704^{3}
	(N_A)		-$^{4, 5}$	10,9±3,06^{3}	4,28±1,82^{3}
Эритроциты	(%)		4±0,845^{5}*	4,33±0,976^{5}	1,8±0,676$^{3, 4}$*
	(N_A)		12,2±2,93^{5}*	22,9±7,63^{5}	3,8±1,82$^{3, 4}$*
Моноциты	(%)		4,53±0,834^{5}	4,93±0,799^{5}	2,13±0,743$^{3, 4}$*
	(N_A)		13,8±3,13^{5}	25,8±5,7^{5}	4,46±1,96$^{3, 4}$*
Макрофаги	(%)		22,7±2,13^{4}*	38,8±3,38$^{3, 5}$*	22,6±2,26^{4}*
	(N_A)		68,9±9,91^{4}*	205±46,1$^{3, 5}$	46,3±11,5^{4}*
Гигантские клетки инородных тел	(%)		1,13±1,51	2,47±2,07	1,73±2,09
	(N_A)		3,57±4,88	13,3±11,6	3,66±4,6
С признаками деструкции	(%)		4,13±0,915^{5}	4,2±0,775^{5}	1,67±0,816$^{3, 4}$*
	(N_A)		12,5±3,1^{5}*	21,9±5,46^{5}	3,43±1,86$^{3, 4}$*

Примечание: N_A – численная плотность клеток на 10^5 мкм^2 площади среза; $^{2, 3, 4, 5}$ – величины, достоверно различающиеся между собой в данных колонках ($p \leq 0,05$); * - величины, достоверно отличающиеся от соответствующих у животных после имплантации без АММСККП ($p \leq 0,05$).

Абсолютное количество моноцитов спустя 3 и 4 нед после операции возросло в 2,8 и 2,7 раза, соответственно, относительно 2 нед (см. табл. 7). Относительное содержание макрофагов через 2 нед было меньше на 72,1% и в 2,2 раза, соответственно, по сравнению с 3-й и 4-й неделями. При этом через 4 нед данный показатель стал выше на 25,3%, чем был через 3 нед (см. табл. 7). Число макрофагов в единице площади среза через 3 и 4 нед после операции возросло в 4,8 и 5,8 раза, соответственно, относительно 2-й недели (см. табл. 7).

Так как процессы разрушения имплантированного коллагена идут с активным участием фагоцитов (Chamberlain L.J. et al., 1998; Amerongen M.J. van et al., 2006; Сирак С.В. и др., 2010; Ye Q. et al., 2010а, 2010б), то максимальная выраженность деградации Коллоста через 3 – 4 нед сопровождается ростом численности макрофагов и их предшественников – моноцитов. На процесс разрушения инородного тела накладываются процессы синтеза соединительной ткани реципиента на этом месте, что также идет при обязательном содействии макрофагов.

Начиная с 3-й недели в центре Коллоста появляются гигантские клетки инородных тел (см. табл. 7). Чаще всего такие клетки были расположены возле оставшихся нелизированными плотных гомогенных коллагеновых депозитов, интенсивно окрашивающихся эозином (см. рис. 13, 17), для лизиса которых и сливается цитоплазма рядом расположенных макрофагов.

Численная плотность клеток с признаками деструкции через 3 и 4 нед стала больше в 3,3 и 4 раза, соответственно, по сравнению со 2-й неделей (см. табл. 7). Подобная динамика содержания нежизнеспособных клеток также подтверждает высокую активность воспаления и большое содержание в поврежденных тканях, в том числе и в лизируемом Коллосте и формируемой на его месте соединительной ткани, большого объема антигенных и токсических веществ. Под действием этих соединений и происходит повреждение клеток, в результате чего лейкоциты приобретают характерный для деструктивных изменений вид.

В результате внедрения Коллоста с адсорбированными аутологичными МСК костномозгового происхождения численная плотность всех клеток в центре коллагеновой мембраны через 3 нед после операции стала больше на 73,4% и в 2,6 раза, соответственно, чем через 2 и 4 нед. При этом к 4-й неделе этот показатель уменьшился на 49,8%, даже по сравнению со 2-й неделей (табл. 8).

Процентное содержание лимфоцитов спустя 3 нед после имплантации

было меньше на 50% и 81,4%, соответственно, относительно 2-й и 4-й недель. При этом к 4-й неделе данный показатель стал статистически достоверно больше на 20,9% по сравнению со 2-й неделей (см. табл. 8).

Относительное содержание нейтрофилов через 4 нед стало меньше на 86,4% по сравнению с 2-й неделей (см. табл. 8). Абсолютное количество нейтрофилов к 4-й неделе после операции снизилось в 2,8 и 3,1 раза, соответственно, по сравнению со 2-й и 3-й неделями (см. табл. 8). Так же, как и при имплантации Коллоста без аутологичных МСК костномозгового происхождения, в этой группе животных через 3 и 4 нед были обнаружены тканевые базофилы (см. табл. 8).

Относительное содержание эритроцитов снизилось через 4 нед в 2,2 и 2,4 раза, соответственно, по сравнению со 2-й и 3-й неделями (см. табл. 8).

Численная плотность эритроцитов через 4 нед после имплантации Коллоста с адсорбированными аутологичными МСК костномозгового происхождения стала меньше в 3,2 и 6 раз, соответственно, при сравнении со 2-й и 3-й неделями (см. табл. 8).

Процентное содержание моноцитов через 4 нед снизилось в 2,1 и 2,3 раза, соответственно, по сравнению со 2-й и 3-й неделями (см. табл. 8). Абсолютное содержание моноцитов спустя 4 нед после операции сократилось в 3,1 и 5,8 раза, соответственно, относительно 2-й и 3-й недель (см. табл. 8). Относительное содержание макрофагов было максимальным через 3 нед, было увеличено на 70,9% и 71,7% соответственно относительно 2-й и 4-й недель (см. табл. 8).

Число макрофагов на единицу площади среза через 3 нед было больше в 3 и 4,4 раза, соответственно, по сравнению со 2-й и 4-й неделями (см. табл. 8).

В этой группе животных уже через 2 нед в центре коллагеновой мембраны формировались гигантские клетки инородных тел, которые там можно было найти и в другие сроки, вплоть до конца эксперимента. И, хотя через 4 нед остатки Коллоста уже исчезали из места имплантации, в плотной волокнистой соединительной ткани, фактически рубце, на месте имплантированного коллагена все еще присутствовали небольшие гранулемы с инородным материалом внутри (см. табл. 8).

Относительное содержание клеток с явлениями деструкции через 4 нед уменьшилось в 2,5 раза, по сравнению со 2-й и 3-й неделями (см. табл. 8). Численная плотность таких клеток через 4 нед стала меньше в 3,6 и 6,4 раза, соответственно, по сравнению со 2-й и 3-й неделями (см. табл. 8).

Необходимо отметить, что после имплантации Коллоста как с адсорбированными МСК, так и без них, наибольшая выраженность воспалительного процесса обнаружена через 3 нед, когда происходила активная деградация инородного тела. Однако к 4-й неделе после внедрения коллагенового материала без клеток в тканях еще оставались более плотные депозиты имплантированного коллагена с активными клеточными и сосудистыми реакциями. Тогда как после использования клеточных технологий в течение 4 нед завершалась полная деградация внедренного Коллоста, в том числе и его более плотных фрагментов, и, соответственно, резко падала активность воспалительного процесса, сохраняющегося, в основном, рядом с остающимися гранулемами инородных тел.

Возможной предпосылкой такого усиления деградации Коллоста вместе с плотными депозитами после применения аутологичных МСК костномозгового происхождения является ранее появление, уже через 2 нед, в этих плотных участках гранулем инородных тел. Слившиеся макрофаги в таких структурах раньше начинают лизировать плотные коллагеновые депозиты и, соответственно, раньше происходит их полная деградация и замещение собственной соединительной тканью. При имплантации мембраны без аутологичных МСК костномозгового происхождения гигантские клетки инородных тел были найдены только начиная с 3-й недели.

В качестве эффекта применения аутологичных МСК костномозгового происхождения можно отметить, что численная плотность всех клеток через 2 нед после имплантации была больше на 49,8%, а через 4 нед, наоборот, меньше в 2,7 раза, чем в аналогичные сроки после внедрения Коллоста без МСК (см. табл. 7, 8). Процентное содержание лимфоцитов через 3 нед была меньше на 44,5%, а через 4 нед уже выше на 43,7% относительно соответствующих сроков после имплантации коллагеновой мембраны без МСК (см. табл. 7, 8). Количество нейтрофилов на единицу площади среза через 4 нед после операции было ниже в 2,8 раза, чем после имплантации Коллоста без использования МСК (см. табл. 7, 8).

Относительное число эритроцитов через 2 нед после имплантации было больше в 3,1 раза, а через 4 нед, наоборот, меньше в 2,5 раза, чем после имплантации Коллоста без МСК (см. табл. 7, 8). Численная плотность эритроцитов через 2 нед была выше в 4,6 раза, а через 4 нед уже ниже в 6,3 раза относительно соответствующих сроков после внедрения коллагеновой мембраны без МСК (см. табл. 7, 8).

Процентное и абсолютное содержание моноцитов через 4 нед были меньше в 2,3 и 5,8 раза, соответственно, относительно имплантации коллагеновой мембраны без МСК (см. табл. 7, 8). Относительная численность макрофагов через 2 и 3 нед после имплантации была больше на 54,4% и 53,4%, соответственно, а через 4 нед, наоборот, меньше на 40,3%, чем после внедрения Коллоста без МСК (см. табл. 7, 8).

Количество макрофагов на единицу площади среза через 2 нед было больше в 2,3 раза, а через 4 нед уже ниже в 3,7 раза относительно соответствующих сроков после имплантации коллагеновой мембраны без МСК (см. табл. 7, 8). Относительное содержание клеток с признаками деструкции через 4 нед после имплантации было меньше в 2,4 раза, чем в этот срок после внедрения Коллоста без МСК (см. табл. 7, 8).

Численная плотность клеток с признаками деструктивных изменений через 2 нед была выше в 2,3 раза, а через 4 нед уже ниже в 6,3 раза относительно имплантации коллагеновой мембраны без МСК (см. табл. 7, 8).

Таким образом, аутологичные МСК костномозгового происхождения вызывают усиление клеточной инфильтрации в первые сроки после имплантации Коллоста. Скорее всего, это происходит в результате прямого привлечения лейкоцитов детритом МСК, обладающим определенной антигенностью (Rosenzweig M. et al., 2001; Beggs K.J. et al., 2006; Badillo A.T. et al., 2007; Camp D.M. et al., 2009; Zangi L. et al., 2009), как и любой тканевой и клеточный дебрис. Увеличению клеточной инфильтрации способствует и ускоренный рост сосудов после применения аутологичных МСК костномозгового происхождения, которые сами дифференцируются в клеточные элементы сосудистых оболочек (Майбородин И.В. и др., 2013, 2015). Следует учитывать и более длительное существование аутологичных МСК костномозгового происхождения, внесенных в рану вместе с коллагеном (Rodrigues M. et al., 2013).

Причем усиленная васкуляризация, скорее всего, является основной причиной появления большого числа эритроцитов в тканях сразу после операции, вследствие несовершенства стенок молодых сосудов, а также замещения в них клеточных элементов, дифференцировавшихся из введенных МСК, собственными клетками реципиентного организма (Майбородин И.В. и др., 2016, 2017).

Вместе с этим, клеточная инфильтрация биодеградируемого инородного материала способствует его быстрой деструкции (Ye Q. et al., 2010), так как привлеченные детритом лейкоциты активно фагоцитируют не только остатки

аутологичных МСК костномозгового происхождения, но и коллагеновый материал Коллоста (Amerongen van M.J. et al., 2006). В результате сразу после полного замещения коллагеновой мембраны соединительной тканью реципиента через 4 нед наблюдения резко уменьшается активность воспаления и, соответственно, выраженность общей клеточной инфильтрации и численности нейтрофилов, моноцитов, макрофагов, эритроцитов и клеток с явлениями деструкции, место которых занимают лимфоциты.

4.3. Резюме

В результате изучения биодеградации Коллоста были обнаружены постепенно нарастающие миграция клеток и прорастание сосудов на периферии коллагенового материала. Процесс деструкции и замещения инородного тела соединительной тканью полностью не завершался к окончанию 4-й недели.

После имплантации Коллоста с адсорбированными аутологичными МСК костномозгового происхождения на его периферии увеличивалась численность сосудов, что способствовало миграции в Коллост клеток и более быстрой его деградации. По мере разрушения коллагеновой мембраны, ускоренной по сравнению с естественным процессом, Коллост полностью замещался соединительной тканью реципиента. Воспаление, вызванное присутствием инородного тела в тканях, нарастает до 3-й недели, а затем, в связи с полным лизисом Коллоста, резко стихает, и резко снижаются васкуляризация и клеточная инфильтрация.

В центральных областях имплантированного Коллоста клеточные элементы и сосуды появляются только через 2 нед после операции, вне зависимости от применения клеточных технологий. К 3-й неделе васкуляризация и клеточная инфильтрация периферии и центральных отделов имплантированной коллагеновой мембраны практически выравниваются. Численность сосудов и клеточных элементов резко нарастает до 3-й недели и остается на этом уровне до окончания эксперимента. Через 4 нед Коллост еще полностью не лизирован, но объем коллагеновой мембраны уже достоверно сокращается, хотя в тканях остаются ее более плотные фрагменты, поддерживающие воспалительную реакцию. Данный асептический воспалительный процесс является основной причиной значительной васкуляризации и клеточной инфильтрации коллагенового материала вплоть до конца эксперимента.

После имплантации Коллоста с адсорбированными аутологичными МСК костномозгового происхождения выраженность васкуляризации и клеточной инфильтрации в центре коллагенового материала также была максимальной через 3 нед после операции и даже превосходила соответствующие показатели после хирургического вмешательства без использования клеточных технологий. Однако, в результате такого интенсивного воспаления, к 4-й неделе уже весь коллагеновый материал был разрушен и адсорбирован, а на его месте сформировалась плотная волокнистая соединительная ткань с выраженным межклеточным веществом и низким содержанием клеток и сосудов. Активность воспаления, поддерживаемого присутствием в тканях инородного тела в течение 3 нед, через 4 нед резко снижалась в связи с исчезновением этого инородного объект. В этот же срок происходила инволюции части сосудов и уменьшалась численность инфильтрирующих лейкоцитов.

Для внедрения в организм следует выбирать наиболее однородные коллагеновые материалы, без отличающихся по плотности участков, так как медленно деградирующие фрагменты могут быть причиной развития гранулематозного воспаления и неудачи самой процедуры имплантации.

ЗАКЛЮЧЕНИЕ

Полученные результаты позволяют заключить, что сразу после внедрения коллагеновой мембраны в подкожно-жировую клетчатку крыс, инородный материал пропитывается кровью. По кровяному сгустку сначала в край, а потом и в толщу Коллоста из окружающих тканей прорастают сосуды и мигрируют клетки, в первую очередь, макрофаги и фибробласты, которые, располагаясь в сети волокон Коллоста, начинают лизировать чужеродный коллаген и синтезировать из него свой собственный межклеточный матрикс. Из молодых сосудов в коллагеновую мембрану мигрируют лейкоциты, которые также принимают участие в лизисе инородного Коллоста.

Постепенно материал Коллост поглощается макрофагами и фибробластами и замещается соединительной тканью реципиента. Вместе с этим, можно найти фрагменты Коллоста, остававшиеся нелизированными в течение длительного времени и служившие причиной продолжающейся воспалительной реакции и формирования гранулем инородного тела. Возможной причиной оставшихся нелизированными депозитов Коллоста могут быть отличия структуры полимера в данных участках или какие-либо примеси. Процесс полной деструкции и замещения инородного коллагена соединительной тканью полностью не завершается к окончанию 4-й недели. Отграничивающая капсула из плотной волокнистой соединительной или фиброзной ткани вокруг внедренной коллагеновой мембраны не формируется, так как лизис Коллоста, в том числе и более плотных фрагментов, идет с краев и очень быстро, видимо, капсула просто не успевает образоваться.

Отличительной особенностью применения Коллоста с адсорбированными аутологичными МСК костномозгового происхождения является усиление васкуляризации (в том числе и за счет формирования сосудов с участием введенных МСК) и клеточной инфильтрации края материала в первые 2 нед после операции, возможно, вследствие привлечения иммунокомпетентных клеток детритом МСК. По-видимому, ускоренный рост сосудов облегчает клеточную миграцию из них лейкоцитов и инфильтрацию имплантированного коллагена. Это, вместе с дополнительным привлечением иммунокомпетентных клеток детритом МСК, убыстряет лизис коллагеновой мембраны, в том числе и более плотных ее участков. Гранулематозное воспаление в условиях применения клеточных технологий начинается раньше, но раньше происходит и деградация

более плотных участков Коллоста. Кроме того, аутологичные МСК костномозгового происхождения могут дифференцироваться и в клеточные элементы оболочек лимфатических сосудов, что способствует более быстрой и эффективной элиминации продуктов гидролиза чужеродного коллагенового материала. К 3-й недели все аутологичные МСК костномозгового происхождения разрушаются и фагоцитируются макрофагами, также к этому времени исчезают структуры, построенные из этих МСК в результате их дифференцировки.

Имплантация коллагена и само присутствие в тканях инородного материала сопровождается асептическим воспалительным процессом. Активность воспаления нарастает вместе с интенсификацией деструкции Коллоста и резко стихает при полном лизисе инородного тела. Эта воспалительная реакция стихает только при условии полной деструкции внедренного искусственного объекта, что в условиях использования аутологичных МСК костномозгового происхождения происходит к 4-й неделе после имплантации, а без применения клеточных технологий продолжается более 4 нед.

Полученные результаты позволяют сделать заключение, что для внедрения в организм следует выбирать наиболее однородные коллагеновые материалы, без отличающихся по плотности участков, так как медленно деградирующие фрагменты могут быть причиной развития гранулематозного воспаления и неудачи самой процедуры имплантации.

ВЫВОДЫ

1. Асептический воспалительный процесс инициируется сразу после подкожной имплантации коллагеновой мембраны, сначала в ответ на операцию с повреждением тканей для внедрения инородного материала, а затем – на само присутствие в организме чужеродного объекта. Активность воспаления увеличивается по мере нарастания деструкции коллагенового изделия, и снижается при его полном лизисе.

2. После имплантации в подкожную клетчатку крыс коллагеновой мембраны, из окружающих тканей сначала на ее периферию, а потом и в центральные отделы прорастают сосуды и мигрируют клетки. Через 3 нед васкуляризация и клеточная инфильтрация краев и центральных отделов коллагенового материала практически выравниваются. Численность сосудов и клеточных элементов резко нарастает до 3-й недели и остается на этом уровне до окончания полной деструкции инородного тела.

3. Постепенно весь внедренный коллаген поглощается фагоцитами и замещается соединительной тканью реципиента с выраженным межклеточным веществом и низким содержанием клеток и сосудов, этот процесс длится более 4 нед. Так как инородный коллагеновый материал подвергается быстрой деградации с краев, вокруг него не успевает формироваться отграничивающая капсула из соединительной и фиброзной ткани.

4. Наряду с быстро разрушающейся основной массой имплантированной коллагеновой мембраны, в тканях присутствуют ее фрагменты, остающиеся нелизированными в течение длительного времени и выглядящие как плотные гомогенные эозинофильные депозиты. Наиболее вероятной причиной появления таких объектов являются отличия структуры коллагена в данных участках или какие-либо примеси. Эти медленно подвергающиеся деструкции участки коллагена служат причиной развития гранулематозного воспаления с формированием гигантских клеток инородных тел к 3-й неделе после операции.

5. Отличительной особенностью применения коллагеновой мембраны с адсорбированными аутологичными МСК костномозгового происхождения является усиление васкуляризации соответственно в 3,4 раза и на 73,6% (в том числе и за счет формирования сосудов с участием введенных МСК) и клеточной инфильтрации на 66,4 и 59% в периферических отделах через 1 и 2 нед после операции. В центре имплантата при использовании МСК объемная плот-

ность кровеносных сосудов через 3 нед увеличена на 73,3%, а клеточная инфильтрация – на 49,8%.

6. После полного лизиса коллагеновой матрицы выраженность воспаления значительно снижается, уменьшаются количественные показатели васкуляризация (в 2,6 раза) и клеточной инфильтрация (в 2,7 раза) окружающих тканей. Лимфангиогенез с участием введенных МСК обусловливает более эффективное удаление продуктов гидролиза и лизиса имплантированного коллагена, что также создает условия для более быстрого и полного разрушения инородного объекта.

7. В течение 2 – 3 нед все аутологичные МСК костномозгового происхождения, введенные в ткани вместе с коллагеновой мембраной, разрушаются и фагоцитируются макрофагами, одновременно исчезают структуры, созданные из этих МСК в результате их дифференцировки. Лейкоциты фагоцитируют и лизируют не только дебрис аутологичными МСК костномозгового происхождения, но и коллагеновую матрицу, что способствует более быстрой деструкции внедренного коллагена.

8. Гранулемы инородного тела в подкожной клетчатке крыс после имплантации коллагенового изделия с адсорбированными аутологичными МСК костномозгового происхождения образуются на 1 нед раньше, чем после внедрения чистого коллагена. Весь коллагеновый материал вместе с более плотными участками подвергается полной деструкции также на 1 нед раньше (через 4 нед). Такое ускорение деградации медленно лизируемых фрагментов инородного тела после применения МСК обусловлено раним появлением (уже через 2 нед) в этих плотных структурах многоядерных макрофагов со слившейся цитоплазмой.

ПРАКТИЧЕСКИЕ РЕКОМЕНДАЦИИ

1. Для внедрения в организм следует выбирать наиболее однородные коллагеновые материалы, без отличающихся по плотности участков, так как медленно деградирующие фрагменты могут быть причиной развития гранулематозного воспаления и неудачи самой процедуры имплантации.

2. Обнаруженное усиление васкуляризации с участием введенных аутологичных МСК костномозгового происхождения в формировании сосудистых оболочек, а далее элиминация этих клеток из стенок сосудов являются основной причиной возрастания содержания эритроцитов в тканях в первые сроки после внедрения коллагеновой мембраны с адсорбированными МСК. В связи с этим целесообразны разработка и проведение мероприятий, направленных на стабилизацию и уменьшение проницаемости сосудистой стенки при процедурах имплантации в условиях использования клеточных технологий.

3. Через 2 – 3 нед после внедрения коллагена с адсорбированными МСК, мембраны которых мечены флюоресцентным красителем Vybrant-CM-Dil, оболочки крупных и мелких сосудов, расположенных в подкожно-жировой клетчатке на некотором удалении от места операции, приобретают способность к очень интенсивной люминесценции при использовании фильтра для родамина. На основании этого возможно применение Vybrant-CM-Dil для избирательного окрашивания эластиновых структур сосудистых оболочек и эндотелиальной выстилки с целью их идентификации, обнаружения и изучения.

СПИСОК ЛИТЕРАТУРЫ

1. Абрамов М.Г. Гематологический атлас. – М.: Медицина. 1985. – 344 с.

2. Автандилов Г.Г. Морфометрия в патологии. – М.: Медицина, 1973. – 248 с.

3. Автандилов Г.Г. Введение в количественную патологическую морфологию. – М.: Медицина, 1980. – 216 с.

4. Автандилов Г.Г., Яблучанский Н.И., Губенко В.Г. Системная стереометрия в изучении патологического процесса. – М.: Медицина, 1981. – 192 с.

5. Автандилов Г.Г. Проблемы патогенеза и патологоанатомической диагностики болезней в аспектах морфометрии. – М.: Медицина, 1984. – 285 с.

6. Автандилов Г.Г., Невзоров В.П., Невзорова О.Ф. Системный стереометрический анализ ультраструктур клеток. – Кишинев, Штиинца,1984. – 166 с.

7. Автандилов Г.Г., Яблучанский Н.И., Салбиев К.Д., Непомнящих Л.М., Бородин Ю.И. Количественная морфология и математическое моделирование инфаркта миокарда. – Новосибирск: Наука, 1984. – 288 с.

8. Автандилов Г.Г. Медицинская морфометрия.Руководство. – М.: Медицина, 1990. – 382 с.

9. Автандилов Г.Г. Компьютерная микротелефотометрия в диагностической гистоцитопатологии. – М.: РМАПО, 1996. – 256 с.

10. Автандилов Г.Г. Основы количественной патологической анатомии. Учебное пособие. – М.: Медицина, 2002. – 240 с.

11. Бородин Ю.И., Григорьев В.Н. Лимфатический узел при циркуляторных нарушениях. – Новосибирск: Наука, 1986. – 272 с.

12. Вейбель Э.Р. Морфометрия легких человека. – М.: Медицина, 1970. – 176с.

13. Возможности применения Коллоста – революционного биопластического материала нового поколения // Здоров'я Украіни. – 2008. – № 22. – С. 50-51.

14. Волкова О. В., Шахламов В. А., Миронов А. А. Атлас сканирующей электронной микроскопии клеток, тканей и органов. – М.: Медицина, 1987. – 464 с.

15. Глаголев А.А. Геометрические методы количественного анализа агрегатов под микроскопом. – Львов: Госгеолитиздат, 1941. – 263 с.

16. Горчаков В.Н. Морфологические методы исследования сосудистого русла. – Новосибирск: СО РАМН, 1997. – 440 с.

17. Елисеев В.Г., Субботин М.Я., Афанасьев Ю.И., Котовский Е.Ф. Основы гистологии и гистологической техники. М.: Медицина, 1967. 268 с.

18. Катинас Г.С., Полонский Ю.З. К методике анализа количественных показателей в цитологии. // Цитология. - 1970. - Т. 12. - № 3. - С. 399-403.

19. Крымский Л. Д., Нестайко Г. В., Рыбалов А. В. Растровая электронная микроскопия сосудов и крови. М.: Медицина, 1976. 168 с.

20. Кузин М.И., Костюченок Б.М. Раны и раневая инфекция: Руководство для врачей. 2-е изд., перераб. и доп. М.: Медицина., 1990. 592 с.

21. Кузнецова И.В., Майбородин И.В., Шевела А.И., Баранник М.И., Манаев А.А., Бромбин А.И., Майбородина В.И. Реакция окружающих тканей на имплантацию абсорбируемых шовных материалов. // Бюллетень экспериментальной биологии и медицины. - 2014. – Т. 157, № 3. – С. 375-380.

22. Курбангалеев С.М., Елецкая О.И., Зыков А.А. Актуальные вопросы гнойной хирургии. – Л.: Медицина, 1977. – 311 с.

23. Курбангалеев С.М. Гнойная инфекция в хирургии. – М.: Медицина, 1985. – 272 с.

24. Лилли Р. Патогистологическая техника и практическая гистохимия. – М.: Мир, 1969. – 648 с.

25. Лыков А.П., Никонорова Ю.В., Бондаренко Н.А., Повещенко О.В., Ким И.И., Повещенко А.Ф., Коненков В.И. Изучение пролиферации, миграции и продукции оксида азота костномозговыми мультипотентными мезенхимными стромальными клетками крыс Вистар при гипоксии и гипергликемии // Бюллетень экспериментальной биологии и медицины. – 2015. – Т. 159, 4. – С. 432–4.

26. Майбородин И.В., Майбородина Е.И., Якимова Н.В., Моторина Ю.П., Пекарев О.Г., Пекарева Е.О. Абсорбируемый шовный материал в организме // Архив патологии. – 2008. – Т. 70. - № 2. – С. 51-53.

27. Майбородин И.В., Колесников И.С., Шеплев Б.В., Рагимова Т.М., Ковынцев А.Н., Ковынцев Д.Н., Шевела А.И. Морфология прилежащих тканей десны после дентальной имплантации с применением препаратов фибрина // Стоматология. - 2009. – Т. 88. - № 1. – С. 9-13.

28. Майбородин И.В., Кузнецова И.В., Береговой Е.А., Шевела А.И., Баранник М.И., Манаев А.А., Майбородина В.И. Тканевые реакции при деградации имплантатов из полилактида в организме // Морфология. – 2013. – Т. 143, № 3. – С. 59-65.

29. Майбородин И.В., Морозов В.В., Новикова Я.В., Матвеева В.А., Ар-

темьева Л.В., Матвеев А.Л., Хоменюк С.В., Марчуков С.В. Введение мезенхимальных стволовых клеток рядом с тромбированной веной в эксперименте способствует ангиогенезу в грануляциях. // Флебология. – 2013. - Т. 7 - № 1. - С. 10-16.

30. Майбородин И.В., Кузнецова И.В., Береговой Е.А., Шевела А.И., Майбородина В.И., Манаев А.А., Баранник М.И. Отсутствие полной абсорбции полилактидного материала в организме // Новости хирургии. – 2014. – Т. 22, № 1. – С. 26-32. DOI: 10.18484/2305-0047.2014.1.26.

31. Майбородин И.В., Матвеева В.А., Маслов Р.В., Оноприенко Н.В., Кузнецова И.В., Частикин Г.А. Флуоресцирующие макрофаги в лимфатических узлах после применения мультипотентных мезенхимальных стромальных клеток с трансфицированным геном GFP // Новости хирургии. – 2014. – Т. 22, № 5. – С. 526-532.

32. Майбородин И.В., Морозов В.В., Маркевич Я.В., Матвеева В.А., Артемьева Л.В., Матвеев А.Л., Частикин Г.А., Серяпина Ю.В. Усиление ангиогенеза после паравазального введения мезенхимных стволовых клеток на фоне тромбированной вены в эксперименте // Клеточные технологии в биологии и медицине. – 2015. – № 1. – С. 15-20.

33. Майбородин И.В., Морозов В.В., Матвеева В.А., Частикин Г.А., Мошак С.В., Оноприенко Н.В., Серяпина Ю.В., Аникеев А.А. Возможность применения мезенхимных стромальных клеток для восстановления лимфотока при экспериментальном флеботромбозе // Клеточные технологии в биологии и медицине. – 2015. – № 4. – С. 258–264.

34. Майбородин И.В., Морозов В.В., Новикова Я.В., Матвеева В.А., Артемьева Л.В., Матвеев А.Л., Маслов Р.В., Оноприенко Н.В., Частикин Г.А. Ангиогенез в тканях после введения стромальных стволовых клеток костномозгового происхождения рядом с тромбированной веной в эксперименте // Морфология. – 2015. – Т. 148, № 4. – С. 12-18.

35. Майбородин И.В., Матвеева В.А., Маслов Р.В., Оноприенко Н.В., Кузнецова И.В., Частикин Г.А., Аникеев А.А. Некоторые реакции регионарных лимфатических узлов крыс после имплантации в дефект костной ткани мультипотентных стромальных клеток, адсорбированных на полигидроксиалканоате // Морфология. – 2016. – Т. 149, № 2. – С. 21-26.

36. Майбородин И.В., Морозов В.В., Аникеев А.А., Фигуренко Н.Ф., Маслов Р.В., Частикин Г.А., Матвеева В.А., Майбородина В.И. Макрофагаль-

ный ответ у крыс на введение мультипотентных мезенхимальных стромальных клеток в регион хирургической травмы // Новости хирургии. 2017;25(3):233-41. doi: 10.18484/2305-0047.2017.3.233.

37. Майбородин И.В., Маслов Р.В., Михеева Т.В., Еловский А.А., Фигуренко Н.Ф., Майбородина В.И., Шевела А.И., Анищенко В.В. Макрофагальная адсорбция мультипотентных мезенхимальных стромальных клеток как доказательство их миграции по сосудам после тканевой инъекции // Молекулярная медицина. – 2018. – Т. 16, № 4. – С. 56–61. doi: 10.29296/24999490-2018-04-10.

38. Непомнящих Л.М., Лушникова Е.Л., Непомнящих Г.И. Морфометрия и стереология гипертрофии сердца. – Новосибирск: Наука, 1986. 303 с.

39. Пирс Э. Гистохимия теоретическая и прикладная. – М.: Изд-во иностр. лит., 1964. – 964 с.

40. Плохинский Н.А. Биометрия. – М.: Изд-о Московского ун-та, 1970. – 368 с.

41. Приказ МЗ СССР от 12 августа 1977 № 755 «О мерах по дальнейшему совершенствованию организационных форм работы с использованием экспериментальных животных».

42. Приказ Министерства высшего и среднего специального образования СССР № 742 от 13.11.84 «Об утверждении Правил проведения работ с использованием экспериментальных животных».

43. Сапин М.Р., Юрина Н.А., Этинген Л.Е. Лимфатический узел. – М.: Медицина, 1978. – 272 с.

44. Сапин М.Р., Борзяк Э.И. Внеорганные пути транспорта лимфы. – М.: Медицина, 1982. – 264 с.

45. Саркисов Д.С., Перов Ю.Л. Микроскопическая техника: Руководство для врачей и лаборантов. – М.: Медицина, 1996. – 544 с.

46. Сирак С.В., Слетов А.А., Алимов А.Ш. и др. Клинико-экспериментальное обоснование применения препарата Коллост и биорезорбируемых мембран Диплен-Гам и Пародонкол при удалении ретенированных и дистопированных нижних третьих моляров // Стоматология. – 2010. – Т. 87, № 2. – С. 10-14.

47. Христолюбова Н.Б., Шилов А.Г. Возможности применения стереологического анализа в изучении структурной организации клеток и тканей. // Применение стереологическнх методов в цитологии. - Новосибирск, 1974. - С. 54-62.

48. Чернух А.М. Воспаление. – М.: Медицина, 1979. – 448 с.

49. Чернух А.М., Фролов Е.П. Кожа. – М.: Медицина, 1982.

50. Шахламов В.А. Ультраструктура артериального и венозного отделов капилляров // Арх. анатом. гистол. и эмбриол. – 1967. – Т. 52, № 1. – С. 24-31.

51. Шевела А.А., Тодер М.С., Матвеева В.А., Артемьева Л.В., Матвеев А.Л., Мейснер С.Н., Мейснер Л.Л., Шевела А.И., Аникеев А.А., Фигуренко Н.Ф., Маслов Р.В., Байбородин С.И., Майбородин И.В. Химически чистое кремниевое и танталовое покрытие не токсично для мезенхимальных стромальных клеток и усиливает цитосовместимость электрополированного сплава никелида титана. // Вопросы реконструктивной и пластической хирургии. – 2017. - № 3 (62). – С. 45-50.

52. Ackermann M., Wang X., Wang S., Neufurth M., Schröder H.C., Isemer F.E., Müller W.E.G. Collagen-inducing biologization of prosthetic material for hernia repair: Polypropylene meshes coated with polyP/collagen // J Biomed Mater Res B Appl Biomater. 2018;106(6):2109-2121. doi: 10.1002/jbm.b.34016. Epub 2017 Oct 10.

53. Alhag M., Farrell E., Toner M., Claffey N., Lee T.C., O'Brien F. Evaluation of early healing events around mesenchymal stem cell-seeded collagen-glycosaminoglycan scaffold. An experimental study in Wistar rats // Oral Maxillofac Surg. 2011;15(1):31-9. doi: 10.1007/s10006-010-0241-x.

54. Amer L.D., Bryant S.J. The in vitro and in vivo response to MMP-sensitive poly(ethylene glycol) hydrogels // Ann Biomed Eng. 2016;44(6):1959-69. doi: 10.1007/s10439-016-1608-4.

55. Amerongen van M.J., Harmsen M.C., Petersen A.H. et al. The enzymatic degradation of scaffolds and their replacement by vascularized extracellular matrix in the murine myocardium // Biomaterials. 2006;27(10):2247-57.

56. Aubert L., Dubus M., Rammal H., Bour C., Mongaret C., Boulagnon-Rombi C., Garnotel R., Schneider C., Rahouadj R., Laurent C., Gangloff S.C., Velard F., Mauprivez C., Kerdjoudj H. Collagen-based medical device as a stem cell carrier for regenerative medicine // Int J Mol Sci. 2017;18(10). pii: E2210. doi: 10.3390/ijms18102210.

57. Avtandilov G.G. Computerized microtelephotometry in diagnostic histocytopathology. Moscow: Folium Publishing Company, 1998. p. 144.

58. Azemi E., Gobbel G.T., Cui X.T. Seeding neural progenitor cells on silicon-based neural probes // J Neurosurg. 2010;113(3):673-81. doi: 10.3171/2010.1.JNS09313.

59. Badillo A.T., Beggs K.J., Javazon E.H., Tebbets J.C., Flake A.W. Murine bone marrow stromal progenitor cells elicit an in vivo cellular and humoral alloimmune response // Biol Blood Marrow Transplant. 2007; 13(4):412–422. doi: 10.1016/j.bbmt.2006.12.447.

60. Basan T., Welly D., Kriebel K., Scholz M., Brosemann A., Liese J., Vollmar B., Frerich B., Lang H. Enhanced periodontal regeneration using collagen, stem cells or growth factors // Front. Biosci. (Schol Ed). 2017;9:180-193.

61. Beggs K.J., Lyubimov A., Borneman J.N., Bartholomew A., Moseley A., Dodds R., Archambault M.P., Smith A.K., McIntosh K.R. Immunologic consequences of multiple, high-dose administration of allogeneic mesenchymal stem cells to baboons // Cell Transplant. 2006;15(8-9):711–721. doi: 10.3727/000000006783981503.

62. Berner A., Siebenlist S., Reichert J.C., Hendrich C., Nöth U. Reconstruction of osteochondral defects with a stem cell-based cartilage-polymer construct in a small animal model. // Z. Orthop. Unfall. - 2010. - Vol. 148. - № 1. - P. 31-38.

63. Binlateh T., Thammanichanon P., Rittipakorn P., Thinsathid N., Jitprasertwong P. Collagen-Based Biomaterials in Periodontal Regeneration: Current Applications and Future Perspectives of Plant-Based Collagen // Biomimetics (Basel). – 2022. Vol. 7, N 2. – P. 34. doi: 10.3390/biomimetics7020034.

64. Blair R.J., Meng H., Marchese M.J., Ren S., Schwartz L.B., Tonnesen M.G., Gruber B.L. Human mast cells stimulate vascular tube formation. Tryptase is a novel, potent angiogenic factor. // J. Clin. Invest. - 1997. - Vol. 99. - № 11. - P. 2691-2700.

65. Blocki A., Beyer S., Dewavrin J.Y., Goralczyk A., Wang Y., Peh P., Ng M., Moonshi S.S., Vuddagiri S., Raghunath M., Martinez E.C., Bhakoo K.K. Microcapsules engineered to support mesenchymal stem cell (MSC) survival and proliferation enable long-term retention of MSCs in infarcted myocardium // Biomaterials. 2015;53:12-24. doi: 10.1016/j.biomaterials.2015.02.075.

66. Bojar W., Kucharska M., Ciach T., Paśnik I., Korobowicz E., Patkowski K., Gruszecki T., Szymanowski M., Rzodkiewicz P. In vivo performance of the experimental chitosan based bone substitute--advanced therapy medicinal product. A study in sheep // Acta Pol Pharm. 2016;73(1):209-17.

67. Burger J.A., Tsukada N., Burger M., Zvaifler N.J., Dell'Aquila M., Kipps T.J. Blood-derived nurse-like cells protect chronic lymphocytic leukemia B cells from spontaneous apoptosis through stromal cell-derived factor-1 // Blood. 2000;96(8):2655-63.

68. Caires H.R., Barros da Silva P., Barbosa M.A., Almeida C.R. A co-culture system with three different primary human cell populations reveals that biomaterials and MSC modulate macrophage-driven fibroblast recruitment // J Tissue Eng Regen Med. 2018;12(3):e1433-e1440. doi: 10.1002/term.2560.

69. Camp D.M., Loeffler D.A., Farrah D.M., Borneman J.N., LeWitt P.A. Cellular immune response to intrastriatally implanted allogeneic bone marrow stromal cells in a rat model of Parkinson's disease // J Neuroinflammation. 2009;6:17. doi: 10.1186/1742-2094-6-17.

70. Caplan A.I. New era of cell-based orthopedic therapies // Tissue Eng. Part B Rev. - 2009. - Vol. 15. - № 2. - P. 195-200.

71. Casley-Smith J. The structure and Functioning of the Blood vessels, Interstitial tissues and Lymphatics. // Lymphangiology. - Stuttgart, New York: Schattauer, 1983. - Ch. 2. - P. 27-143.

72. Castellano D., Blanes M., Marco B., Cerrada I., Ruiz-Saurí A., Pelacho B., Araña M., Montero J.A., Cambra V., Prosper F., Sepúlveda P. A comparison of electrospun polymers reveals poly(3-hydroxybutyrate) fiber as a superior scaffold for cardiac repair // Stem Cells Dev. 2014;23(13):1479-90. doi: 10.1089/scd.2013.0578.

73. Chamberlain L.J., Yannas I.V., Arrizabalaga A., Hsu H.P., Norregaard T.V., Spector M. Early peripheral nerve healing in collagen and silicone tube implants: myofibroblasts and the cellular response // Biomaterials. 1998;19(15):1393-403.

74. Charbord P. Bone marrow mesenchymal stem cells: historical overview and concepts. // Hum. Gene Ther. - 2010. - Vol. 21. - № 9. - P. 1045-1056.

75. Coipeau P., Rosset P., Langonne A., Gaillard J., Delorme B., Rico A., Domenech J., Charbord P., Sensebe L. Impaired differentiation potential of human trabecular bone mesenchymal stromal cells from elderly patients. // Cytotherapy. - 2009. - Vol. 11. - № 5. - P. 584-594.

76. Ding J., Chen B., Lv T., Liu X., Fu X., Wang Q., Yan L., Kang N., Cao Y., Xiao R. Bone marrow mesenchymal stem cell-based engineered cartilage ameliorates polyglycolic acid/polylactic acid scaffold-induced inflammation through M2 polarization of macrophages in a pig model // Stem Cells Transl Med. 2016;5(8):1079-89. doi: 10.5966/sctm.2015-0263.

77. Domingues J.A., Cherutti G., Motta A.C., Hausen M.A., Oliveira R.T., Silva-Zacarin E.C., Barbo M.L., Duek E.A. Bilaminar device of poly(lactic-co-glycolic acid)/collagen cultured with adipose-derived stem cells for dermal regeneration // Artif Organs. 2016;40(10):938-949. doi: 10.1111/aor.12671.

78. Dunn M.G., Avasarala P.N., Zawadsky J.P. Optimization of extruded collagen fibers for ACL reconstruction // J. Biomed. Mater. Res. 1993. - Vol. 27, N 12. - P. 1545-1552.

79. Elias R.M., Johnston M.G., Hayashi A. et al. Decreased lymphatic pumping after intravenosus endotoxin administration in sheep // Am. J. Physiol. - 1987. - Vol. 253. - № 6. - P. 1349 - 1357.

80. Fredriksson M.I., Gustafsson A.K., Bergstrom K.G., Asman B.E. Constitutionally hyperreactive neutrophils in periodontitis // J. Periodontol. - 2003. - Vol. 74. - № 2. - P. 219-224.

81. Gamblin A.L., Brennan M.A., Renaud A., Yagita H., Lézot F., Heymann D., Trichet V., Layrolle P. Bone tissue formation with human mesenchymal stem cells and biphasic calcium phosphate ceramics: the local implication of osteoclasts and macrophages // Biomaterials. 2014; 35(36): 9660-9667. doi: 10.1016/j.biomaterials.2014.08.018.

82. Gao Y., Liu L.J., Blatnik J.A., Krpata D.M., Anderson J.M., Criss C.N., Posielski N., Novitsky Y.W. Methodology of fibroblast and mesenchymal stem cell coating of surgical meshes: a pilot analysis // J. Biomed. Mater Res. B Appl. Biomater. 2014;102(4):797-805. doi: 10.1002/jbm.b.33061.

83. Hamidouche Z., Fromigué O., Ringe J., Häupl T., Vaudin P., Pagès J.C., Srouji S., Livne E., Marie P.J. Priming integrin alpha5 promotes human mesenchymal stromal cell osteoblast differentiation and osteogenesis // Proc. Natl. Acad. Sci. USA. - 2009. - Vol. 106. - № 44. - P. 18587-18591.

84. Hamidouche Z., Fromigué O., Nuber U., Vaudin P., Pages J.C., Ebert R., Jakob F., Miraoui H., Marie P.J. Autocrine fibroblast growth factor 18 mediates dexamethasone-induced osteogenic differentiation of murine mesenchymal stem cells // J. Cell. Physiol. - 2010. - Vol. 224. - № 2. - P. 509-515.

85. Han D., Ma Z., Zhang P., Yang J.F., Zhang Y., Yang D., Liu J. Muscle derived stem cell contains the potential to enhance long term retention as well as an aesthetic outcome of autologous fat grafting // Med. Hypotheses. 2011;76(6):805-8. doi: 10.1016/j.mehy.2011.02.022.

86. Head J.R., Seeling L.L. Jr. Lymphatic vessels in the uterine endometrium of virgin rats // J. Reprod. Immunol. - 1984. - Vol. 6. - № 3. - P. 157-166.

87. Hoshi K., Amizuka N., Kurokawa T., Nakamura K., Shiro R., Ozawa H. Histopathological characterization of melorheostosis // Orthopedics. - 2001. - Vol. 24. - № 3. - P. 273-277.

88. Hu J., Smith L.A., Feng K., Liu X., Sun H., Ma P.X. Response of human embryonic stem cells derived mesenchymal stem cells to osteogenic factors and architectures of materials during in vitro osteogenesis // Tissue Eng. Part A. - 2010. - Vol. 16. - № 11. - P. 3507-3514.

89. Hu X., Yu S.P., Fraser J.L. et al. Transplantation of hypoxia-preconditioned mesenchymal stem cells improves infarcted heart function via enhanced survival of implanted cells and angiogenesis // J. Thorac. Cardiovasc. Surg. – 2008. – Vol. 135. - № 4. – P. 799-808.

90. Im G.I., Lee J.H. Repair of osteochondral defects with adipose stem cells and a dual growth factor-releasing scaffold in rabbits // J Biomed Mater Res B Appl Biomater. 2010;92(2):552-60. doi: 10.1002/jbm.b.31552.

91. Kanzler M.H. Basic mechanisms in the healing cutaneous wound // J. Dermatol. Surg. Oncol. - 1986. - Vol. 12. - № 11. - P. 1156-1164.

92. Khare V.K., Albino A.P., Reed J.A. The neuropeptide/mast cell secretagogue substance P is expressed in cutaneous melanocytic lesions // J. Cutan. Pathol. - 1998. - Vol. 25. - № 1. - P. 2-10.

93. Kim C.H., Kim D.H., Oh S.H., Song S.Y. Human embryonic stem cell-derived endothelial precursor cell conditioned medium reduces the thickness of the capsule around silicone implants in rats // Ann. Plast. Surg. 2015 Sep;75(3):348-52. doi: 10.1097/SAP.0000000000000123.

94. Konerding W.S., Janssen H., Hubka P., Tornøe J., Mistrik P., Wahlberg L., Lenarz T., Kral A., Scheper V. Encapsulated cell device approach for combined electrical stimulation and neurotrophic treatment of the deaf cochlea // Hear Res. 2017;350:110-121. doi: 10.1016/j.heares.2017.04.013.

95. Korecki C.L., Taboas J.M., Tuan R.S., Iatridis J.C. Notochordal cell conditioned medium stimulates mesenchymal stem cell differentiation toward a young nucleus pulposus phenotype // Stem Cell. Res. Ther. - 2010. - Vol. 1. - № 2. - P. 18.

96. Lewellis S.W., Knaut H. Attractive guidance: how the chemokine SDF1/CXCL12 guides different cells to different locations. Semin Cell Dev Biol. 2012;23(3):333-40. doi: 10.1016/j.semcdb.2012.03.009.

97. Ma X.H., Noishiki Y., Yamane Y. et al. Thermal cross-linking for biologically degradable materials. Preliminary report // ASAIO J. 1996. - Vol. 42, N 5. - P. M866-M871.

98. Mansouri V., Salehi M., Omrani M.D., Niknam Z., Ardeshirylajimi A. Collagen-alginate microspheres as a 3D culture system for mouse embryonic stem

cells differentiation to primordial germ cells // Biologicals. 2017;48:114-120. doi: 10.1016/j.biologicals.2017.04.003.

99. Martin-Rendon E., Hale S.J., Ryan D., Baban D., Forde S.P., Roubelakis M., Sweeney D., Moukayed M., Harris A.L., Davies K., Watt S.M. Transcriptional profiling of human cord blood CD133+ and cultured bone marrow mesenchymal stem cells in response to hypoxia // Stem Cells. - 2007. - Vol. 25. - № 4. - P. 1003-1012.

100. Martins A.A., Paiva A., Morgado J.M., Gomes A., Pais M.L. Quantification and immunophenotypic characterization of bone marrow and umbilical cord blood mesenchymal stem cells by multicolor flow cytometry. // Transplant. Proc. - 2009. - Vol. 41. - № 3. - P. 943-946.

101. Meinel L., Hofmann S., Karageorgiou V., Kirker-Head C., McCool J., Gronowicz G., Zichner L., Langer R., Vunjak-Novakovic G., Kaplan D.L. The inflammatory responses to silk films in vitro and in vivo. Biomaterials. 2005;26(2):147-55.

102. Mendelson K., Aikawa E., Mettler B.A., Sales V., Martin D., Mayer J.E., Schoen F.J. Healing and remodeling of bioengineered pulmonary artery patches implanted in sheep. Cardiovasc Pathol. 2007;16(5):277-82.

103. Metcalfe D.D., Baram D., Mekori Y.A. Mast cells. // Physiol. Rev. - 1997. - Vol. 77. - № 4. - P. 1033-1079.

104. Miranda S.C., Silva G.A., Mendes R.M., Abreu F.A., Caliari M.V., Alves J.B, Goes A.M. Mesenchymal stem cells associated with porous chitosan-gelatin scaffold: a potential strategy for alveolar bone regeneration. J Biomed Mater Res A. 2012;100(10):2775-86. doi: 10.1002/jbm.a.34214.

105. Murray P.J., Allen J.E., Biswas S.K., Fisher E.A., Gilroy D.W., Goerdt S. et al. Macrophage activation and polarization: nomenclature and experimental guidelines. Immunity. 2014;41(1):14-20. doi: 10.1016/j.immuni.2014.06.008.

106. Nair A., Tang L. Influence of scaffold design on host immune and stem cell responses. Semin Immunol. 2017;29:62-71. doi: 10.1016/j.smim.2017.03.001.

107. Nguyen B.B., Moriarty R.A., Kamalitdinov T., Etheridge J.M., Fisher J.P. Collagen hydrogel scaffold promotes mesenchymal stem cell and endothelial cell coculture for bone tissue engineering. J Biomed Mater Res A. 2017;105(4):1123-1131. doi: 10.1002/jbm.a.36008.

108. Pandolfi L., Furman N.T., Wang X., Lupo C., Martinez J.O., Mohamed M., Taraballi F., Tasciotti E. A nanofibrous electrospun patch to maintain human

mesenchymal cell stemness // J Mater Sci Mater Med. 2017;28(3):44. doi: 10.1007/s10856-017-5856-0.

109. Pashneh-Tala S., MacNei S., Claeyssens F. The Tissue-Engineered Vascular Graft – Past, Present, and Future // Tissue Engineering: Part B. 2016; Vol. 22 (1). P. 68-100. doi: 10.1089/ten.teb.2015.0100

110. Patel J., Gudehithlu K.P., Dunea G., Arruda J.A., Singh A.K. Foreign body-induced granulation tissue is a source of adult stem cells // Transl Res. 2010;155(4):191-9. doi: 10.1016/j.trsl.2009.08.010.

111. Patel J., Gudehithlu K.P., Dunea G., Arruda J.A., Singh A.K. Foreign body-induced granulation tissue is a source of adult stem cells // Transl Res. 2010;155(4):191-9. doi: 10.1016/j.trsl.2009.08.010.

112. Pec M.K., Reyes R., Sánchez E., Carballar D., Delgado A., Santamaría J., Arruebo M., Evora C. Reticulated vitreous carbon: a useful material for cell adhesion and tissue invasion // Eur. Cell Mater. 2010;20:282-93; discussion 293-4.

113. Pepper A.R., Pawlick R., Bruni A., Wink J., Rafiei Y., O'Gorman D., Yan-Do R., Gala-Lopez B., Kin T., MacDonald P.E., Shapiro A.M.J. Transplantation of human pancreatic endoderm cells reverses diabetes post transplantation in a prevascularized subcutaneous site // Stem Cell Reports. 2017;8(6):1689-1700. doi: 10.1016/j.stemcr.2017.05.004.

114. Poncelet A.J., Denis D., Gianello P. Cellular xenotransplantation // Curr. Opin. Organ Transplant. - 2009. - Vol. 14. - № 2. - P. 168-174.

115. Prichard H.L., Reichert W., Klitzman B. IFATS collection: Adipose-derived stromal cells improve the foreign body response // Stem Cells. 2008;26(10):2691-5. doi: 10.1634/stemcells.2008-0140.

116. Quester R., Klosterhalfen B., Stützer H., Schröder R., Klug N. Polyester meshes and adhesive materials in the brain: comparative research in rats to optimize surgical strategy // J Neurosurg. 2002;96(4):760-9.

117. Rankin S.M. Chemokines and adult bone marrow stem cells // Immunol Lett. 2012;145(1-2):47-54. doi: 10.1016/j.imlet.2012.04.009.

118. Richter A., Kruse C., Moser A., Hofmann U.G., Danner S. Cellular modulation of polymeric device surfaces: promise of adult stem cells for neuro-prosthetics // Front Neurosci. 2011 Oct 10;5:114. doi: 10.3389/fnins.2011.00114. eCollection 2011.

119. Rodrigues M., Yates C.C., Nuschke A., Griffith L., Wells A. The matrikine tenascin-C protects multipotential stromal cells/mesenchymal stem cells

from death cytokines such as FasL // Tissue Eng Part A. 2013;19(17-18):1972-83. doi: 10.1089/ten.TEA.2012.0568.

120. Rosenzweig M., Connole M., Glickman R., Yue S.P., Noren B., DeMaria M., Johnson R.P. Induction of cytotoxic T lymphocyte and antibody responses to enhanced green fluorescent protein following transplantation of transduced CD34(+) hematopoietic cells // Blood. 2001;97(7):1951-9.

121. Rubin J.P., Bennett J.M., Doctor J.S., Tebbets B.M., Marra K.G. Collagenous microbeads as a scaffold for tissue engineering with adipose-derived stem cells // Plast Reconstr Surg. 2007;120(2):414-24.

122. Ruger B.M., Hasan Q., Greenhill N.S., Davis P.F., Dunbar P.R., Neale T.J. Mast cells and type VIII collagen in human diabetic nephropathy // Diabetologia. -1996. - Vol. 39. - № 10. - P. 1215-1222.

123. Saleh L.S., Bryant SJ. The host response in tissue engineering: Crosstalk between immune cells and cell-laden scaffolds // Curr. Opin. Biomed. Eng. 2018;6:58-65. doi: 10.1016/j.cobme.2018.03.006.

124. Samiei M., Alipour M., Khezri K., Saadat Y.R., Forouhandeh H., Abdolahinia E.D., Vahed S.Z., Sharifi S., Dizaj S.M. Application of Collagen and Mesenchymal Stem Cells in Regenerative Dentistry // Curr. Stem. Cell Res. Ther. – 2022. – Vol. 17, N 7. – P. 606-620. doi: 10.2174/1574888X17666211220100521.

125. Shi X., Wang Y., Varshney R.R., Ren L., Gong Y., Wang D.A. Microsphere-based drug releasing scaffolds for inducing osteogenesis of human mesenchymal stem cells in vitro // Eur. J. Pharm. Sci. - 2010. - Vol. 39. - № 1-3. - P. 59-67.

126. Shuttleworth C.A. Type VIII collagen. // Int. J. Biochem. Cell. Biol. - 1997. - Vol. 29. - № 10. - P. 1145-1148.

127. Swartzlander M.D., Blakney A.K., Amer L.D., Hankenson K.D., Kyriakides T.R., Bryant S.J. Immunomodulation by mesenchymal stem cells combats the foreign body response to cell-laden synthetic hydrogels // Biomaterials. 2015;41:79-88. doi: 10.1016/j.biomaterials.2014.11.020.

128. Tallheden T., Dennis J.E., Lennon D.P., Sjögren-Jansson E., Caplan A.I., Lindahl A. Phenotypic plasticity of human articular chondrocytes. // J. Bone Joint Surg. Am. - 2003. - Vol. 85-A. - Suppl 2. - P. 93-100.

129. Tan R.P., Lee B.S.L., Chan A.H.P., Yuen S.C.G., Hung J., Wise S.G., Ng M.K.C. Non-invasive tracking of injected bone marrow mononuclear cells to injury and implanted biomaterials // Acta Biomater. 2017;53:378-388. doi: 10.1016/j.actbio.2017.02.002.

130. Tchemtchoua V.T., Atanasova G., Aqil A., Filée P., Garbacki N., Vanhooteghem O., Deroanne C., Noël A., Jérome C., Nusgens B., Poumay Y., Colige A. Development of a chitosan nanofibrillar scaffold for skin repair and regeneration // Biomacromolecules. 2011;12(9):3194-204. doi: 10.1021/bm200680q.

131. Thevenot P.T., Nair A.M., Shen J., Lotfi P., Ko C.Y., Tang L. The effect of incorporation of SDF-1alpha into PLGA scaffolds on stem cell recruitment and the inflammatory response // Biomaterials. 2010;31(14):3997-4008. doi: 10.1016/j.biomaterials.2010.01.144.

132. Trindade R., Albrektsson T., Tengvall P., Wennerberg A. Foreign body reaction to biomaterials: on mechanisms for buildup and breakdown of osseointegration // Clin Implant Dent Relat Res. 2016;18(1):192-203. doi: 10.1111/cid.12274.

133. Udpa N., Iyer S.R., Rajoria R., Breyer K.E., Valentine H., Singh B., McDonough S.P., Brown B.N., Bonassar L.J., Gao Y. Effects of chitosan coatings on polypropylene mesh for implantation in a rat abdominal wall model // Tissue Eng Part A. 2013;19(23-24):2713-23. doi: 10.1089/ten.TEA.2012.0739.

134. Undale A.H., Westendorf J.J., Yaszemski M.J., Khosla S. Mesenchymal stem cells for bone repair and metabolic bone diseases. // Mayo Clin. Proc. - 2009. - Vol. 84. - № 10. - P. 893-902.

135. Wang Y., Shi X., Ren L., Yao Y., Wang D.A. In vitro osteogenesis of synovium mesenchymal cells induced by controlled release of alendronate and dexamethasone from a sintered microspherical scaffold // J. Biomater. Sci. Polym. Ed. - 2010. - Vol. 21. - № 8-9. - P. 1227-1238.

136. Weibel E.R. Stereological methods. – London: Academic Press, 1979. – 415 p.

137. Xia Z., Ye H., Choong C., Ferguson D.J., Platt N., Cui Z., Triffitt J.T. Macrophagic response to human mesenchymal stem cell and poly(epsilon-caprolactone) implantation in nonobese diabetic/severe combined immunodeficient mice. J Biomed Mater Res A. 2004;71(3):538-48.

138. Xu C., Su P., Wang Y., Chen X., Meng Y., Liu C., Yu X., Yang X., Yu W., Zhang X., Xiang A.P. A novel biomimetic composite scaffold hybridized with mesenchymal stem cells in repair of rat bone defects models // J Biomed Mater Res A. 2010;95(2):495-503. doi: 10.1002/jbm.a.32877.

139. Xu K., Cantu D.A., Fu Y., Kim J., Zheng X., Hematti P., Kao W.J. Thiol-ene Michael-type formation of gelatin/poly(ethylene glycol) biomatrices for three-

dimensional mesenchymal stromal/stem cell administration to cutaneous wounds // Acta Biomater. 2013; 9(11):8802-14. doi: 10.1016/j.actbio.2013.06.021.

140. Yamaza T., Kentaro A., Chen C., Liu Y., Shi Y., Gronthos S., Wang S., Shi S. Immunomodulatory properties of stem cells from human exfoliated deciduous teeth. // Stem Cell. Res. Ther. - 2010. - Vol. 1. - № 1. - P. 5.

141. Yates C.C., Nuschke A., Rodrigues M., Whaley D., Dechant J.J., Taylor D.P., Wells A. Improved transplanted stem cell survival in a polymer gel supplemented with Tenascin C accelerates healing and reduces scarring of murine skin wounds // Cell Transplant. 2017;26(1):103-113. https://doi.org/10.3727/096368916X692249.

142. Ye Q., Harmsen M.C., van Luyn M.J., Bank R.A. The relationship between collagen scaffold cross-linking agents and neutrophils in the foreign body reaction // Biomaterials. 2010;31(35):9192-201. doi: 10.1016/j.biomaterials.2010.08.049.

143. Ye Q., Xing Q., Ren Y., Harmsen M.C., Bank R.A. Endo180 and MT1-MMP are involved in the phagocytosis of collagen scaffolds by macrophages and is regulated by interferon-gamma // Eur Cell Mater. 2010;20:197-209.

144. Ye Q., Amerongen van M.J., Sandham J.A., Bank R.A., Luyn van M.J., Harmsen M.C. Site-specific tissue inhibitor of metalloproteinase-1 governs the matrix metalloproteinases-dependent degradation of crosslinked collagen scaffolds and is correlated with interleukin-10 // J Tissue Eng Regen Med. 2011;5(4):264-74. doi: 10.1002/term.311.

145. Yu L., Cecil J., Peng S.B., Schrementi J., Kovacevic S., Paul D., Su E.W., Wang J. Identification and expression of novel isoforms of human stromal cell-derived factor 1 // Gene. 2006;374:174-9.

146. Zangi L., Margalit R., Reich-Zeliger S., Bachar-Lustig E., Beilhack A., Negrin R., Reisner Y. Direct imaging of immune rejection and memory induction by allogeneic mesenchymal stromal cells // Stem Cells. 2009;27(11):2865–2874. doi: 10.1002/stem.217.

147. Zhang Q., Hwang J.W., Oh J.H., Park C.H., Chung S.H., Lee Y.S., Baek J.H., Ryoo H.M., Woo K.M. Effects of the fibrous topography-mediated macrophage phenotype transition on the recruitment of mesenchymal stem cells: An in vivo study // Biomaterials. 2017;149:77-87. doi: 10.1016/j.biomaterials.2017.10.007.

148. Zhang W., Kong C.W., Tong M.H., Chooi W.H., Huang N., Li R.A., Chan B.P. Maturation of human embryonic stem cell-derived cardiomyocytes (hESC-CMs) in 3D collagen matrix: Effects of niche cell supplementation and mechanical stimulation // Acta Biomater. 2017;49:204-217. doi: 10.1016/j.actbio.2016.11.058.