

На правах рукописи

АВДЕЕВ
Дмитрий Борисович

**СТРУКТУРНО-ФУНКЦИОНАЛЬНАЯ ПОСТИШЕМИЧЕСКАЯ
РЕОРГАНИЗАЦИЯ РАЗНЫХ ОТДЕЛОВ
ГОЛОВНОГО МОЗГА**
(экспериментальное исследование)

1.5.22 – клеточная биология

АВТОРЕФЕРАТ
диссертации на соискание ученой степени
доктора биологических наук

Новосибирск – 2024

Работа выполнена на кафедре гистологии, цитологии и эмбриологии федерального государственного бюджетного образовательного учреждения высшего образования «Омский государственный медицинский университет» Министерства здравоохранения Российской Федерации (г. Омск)

Научный консультант:

доктор медицинских наук, профессор

Акулинин Виктор Александрович

Официальные оппоненты:

Бгатова Наталия Петровна, доктор биологических наук, профессор, федеральное государственное бюджетное научное учреждение «Федеральный исследовательский центр Институт цитологии и генетики Сибирского отделения Российской академии наук», заведующий лабораторией ультраструктурных исследований Научно-исследовательского института клинической и экспериментальной лимфологии (г. Новосибирск).

Айдагулова Светлана Владимировна, доктор биологических наук, профессор, федеральное государственное бюджетное образовательное учреждение высшего образования «Новосибирский государственный медицинский университет» Министерства здравоохранения Российской Федерации, заведующий лабораторией клеточной биологии и фундаментальных основ репродукции ЦНИЛ.

Рыжавский Борис Яковлевич, доктор медицинских наук, профессор, федеральное государственное бюджетное образовательное учреждение высшего образования «Дальневосточный государственный медицинский университет» Министерства здравоохранения Российской Федерации, заведующий кафедрой гистологии, эмбриологии и цитологии (г. Хабаровск).

Ведущая организация:

Федеральное государственное бюджетное образовательное учреждение высшего образования «Сибирский государственный медицинский университет» Министерства здравоохранения Российской Федерации (г. Томск).

Защита диссертации состоится « _____ » _____ 2024 г. в _____ ч на заседании совета 24.1.242.03 в ФГБНУ «Федеральный исследовательский центр фундаментальной и трансляционной медицины» по адресу 630117, Новосибирск, ул. Тимакова, 2.

С диссертацией можно ознакомиться в библиотеке и на сайте ФГБНУ «Федеральный исследовательский центр фундаментальной и трансляционной медицины» <http://frcftm.ru>

Автореферат разослан « _____ » _____ 2024 г.

Учёный секретарь
Диссертационного совета
доктор биологических наук

Клиникова Марина Геннадьевна

ОБЩАЯ ХАРАКТЕРИСТИКА РАБОТЫ

Актуальность проблемы. Ишемия головного мозга является основной причиной повреждения нейронов при инсультах, травмах, дегенеративных заболеваниях, а также причиной смерти пострадавших. В связи с этим в нейроморфологии активно разрабатывается направление изучения структурно-функциональных механизмов изменения нервной ткани в ответ на уменьшение поступления кислорода к клеткам головного мозга [Яковлев А.А., Гуляева Н.В., 2011; Чефранова Ж.Ю. и др., 2019; Turovskaya M.V. et al., 2020]. В частности, изучается реакция на экспериментальную ишемию в неокортексе, гиппокампе и миндалевидном теле (МТ) различных млекопитающих. От успешности реализации цели данного направления зависит появление новых концепций и разработка способов защиты нейронов при ишемии и в постишемическом периоде. По сути это связано с глобальными вопросами нейробиологии и перманентным пополнением научных данных и представлений о возможном спектре химических реакций нейронов и реорганизации межнейронных отношений в поврежденном головном мозге [Baron J.-C. et al., 2014; Orellana J.A. et al., 2014; Fluss J. et al., 2016; Sandvig I. et al., 2018; Sun C. et al., 2020].

В последнее время изменился тренд экспериментальных морфологических исследований – больше внимания стали уделять изучению феноменов нейропротекции, посткондиционирования и репаративного восстановления уже существующих нейронных сетей после ишемических и нейродегенеративных повреждений. Причина этого в том, что, по данным некоторых авторов, не исчерпана возможность восстановления и успешного протезирования функций уже имеющихся зрелых нейронов, эволюционно заложенных в нервной ткани. Кроме того, не увенчались успехом надежды на использование потенциала стволовых клеток в этом направлении.

С помощью трансплантации незрелых клеток пока не удаётся, и вряд ли удастся в ближайшее время, конструировать нормально функционирующие нейронные сети [Квачева З.Б. и др., 2005; Зайцев А.Ю., Брюховецкий А.С., 2007; Ратушняк М.Г. и др., 2021].

Разработка эффективных способов коррекции постишемических нарушений и дисфункций головного мозга является приоритетным направлением нейронаук. Оно базируется на комплексных иммуноцитохимических и морфометрических исследованиях, которые позволяют изучить и структуры, и механизмы, активирующиеся после ишемии головного мозга [Острова И.В. и др., 2019; Lorente I.L. 2017].

Во многих случаях не удается установить четких границ между нормой и патологическими процессами, поэтому особое значение имеет изучение взаимосвязей нейронов, глиальных структур и микрососудов. Именно это позволяет понять структурные проявления процессов защиты, смерти и утилизации конкретной клетки [Zille M. et al., 2012]. В экспериментальных моделях изучены последствия влияния ишемии на нервные клетки головного мозга млекопитающих [Hu Z. et al., 2015]. Однако при этом преобладало изучение морфопатогенетических механизмов изменения нервной ткани в постишемическом периоде, а особенности реализации механизмов защиты и восстановления структурно-функциональной организации нервной ткани головного мозга менее изучены. Например, мало известно о роли тормозных нейронов, синапсов, реорганизации белоксинтетического аппарата (ядро, ядрышки, рибосомы), митохондрий, лизосомального аппарата, цитоскелета нейронов, роли астроцитов, олигодендроцитов и микроглиоцитов, гипергидратации и дегидратации. Слабо изучен феномен плейотропности структурных изменений [Яковлев А.А., Гуляева Н.В., 2015; Реѝа-Blanco A. et al., 2017; Zirpoli H. et al., 2020].

Степень разработанности темы исследования. Имеющиеся фундаментальные исследования и социальная значимость проблемы определяют актуальность исследования структуры нервной ткани и с точки зрения феноменов регенерации, адаптации, повреждения нервной системы к различным факторам. Знания в этой области позволяют расширить понимание и возможности регуляции процессов восстановления нарушенных функций и повреждений нервной системы после ишемии головного мозга. Возникает необходимость

реализации возможностей современных методических подходов к изучению данной проблемы в аспекте направления структуры нервной ткани. В связи с вышеизложенным были определены цель и задачи.

Цель работы – изучить закономерности и особенности структурно-функциональной реорганизации головного мозга при разной продолжительности и тяжести экспериментального ишемического поражения.

Задачи исследования:

1. Изучить общие закономерности и особенности морфологических изменений нейронов в разных отделах головного мозга после 30-минутной односторонней и 20-, 40-минутной двусторонней ишемии у крыс после окклюзии общих сонных артерий.

2. Изучить изменения численной плотности и пространственной организации клеток нейроглии (астроцитов, олигодендроцитов, микроглиоцитов) в постишемическом периоде при помощи методов классического и фрактального морфометрического анализа.

3. Оценить динамику изменений нейроглиальных взаимоотношений в головном мозге после окклюзии общих сонных артерий.

4. Изучить экспрессию ферментов апоптоза (bcl-2, p53 и каспаза 3) в разных отделах головного мозга крыс в постишемическом периоде.

5. Исследовать динамику синаптической пластичности и микроструктурную организацию в разных отделах головного мозга после окклюзии общих сонных артерий.

6. Установить степень гидратации нервной ткани после окклюзии общих сонных артерий у крыс.

7. Выявить и изучить структуры головного мозга, в разной степени чувствительные к полной или неполной ишемии.

8. Оценить выраженность компенсаторно-приспособительных и репаративных процессов в головном мозге крыс после полной или неполной ишемии.

9. Сравнить выраженность структурной реорганизации нейроглии в разных полушариях головного мозга в постишемическом периоде.

10. Проанализировать характер и выраженность нейроглиальных взаимоотношений в головном мозге с позиций единого структурно-функционального комплекса, обеспечивающего защитные и санирующие эффекты в постишемическом периоде.

Научная новизна исследования. Установлены возможности использования для изучения повреждения, компенсации и восстановления структуры нервной ткани головного мозга белых крыс моделей с различной продолжительностью одно- и двусторонней окклюзии общих сонных артерий.

Впервые, в сравнительном аспекте, с помощью комплекса гистологических и иммуногистохимических методов установлены количественные и качественные изменения нейронов, микроглии, макроглии, а также получены новые данные о динамике изменения нейроглиальных взаимоотношений и их роли в восстановлении повреждённых нейронов сенсомоторной коры, гиппокампа и миндалевидное тело головного мозга белых крыс через 1, 3, 7, 14 и 30 сут после окклюзии общих сонных артерий и перевязки общих сонных артерий.

Впервые установлено, что после окклюзии общих сонных артерий каспаза 3 локализовалась преимущественно в аксонах и синаптических терминалях.

Впервые при проведении сравнительного иммуногистохимического исследования астроцитарных отростков при помощи глиального фибриллярного кислого белка и фрактального анализа получена новая информация о структурно-функциональном преобразовании и усложнении организации астроцитов. Установлено, что у крыс в постишемическом периоде происходит диффузно-очаговая реактивная пространственная реорганизация отростков астроцитов во всех изучаемых отделах, но особенно в субпиальной зоне и периваскулярных пространствах. Подобные изменения астроцитов трактуются как плейотропные, связанные с пато- и саногенетическими процессами.

Впервые показано, что после односторонней (правой и левой) окклюзии общих сонных артерий развиваются слабые и умеренные, а после двусторонней 40-минутной окклюзии общих сонных артерий умеренные и даже сильные мелкоочаговые структурно-функциональные изменения с появлением больших зон просветления нейропиля, выраженного периваскулярного и перинейронального отека отростков астроцитов. Получены новые данные о структурно-функциональных изменениях зон максимальной яркости (отёка-набухания) на цветных изображениях при помощи плагина Find Foci.

Впервые после окклюзии общих сонных артерий с помощью комплекса иммуногистохимических и гистологических методов исследования показаны особенности реорганизации ядрышкового аппарата, образования ди- и гетерокарионов.

Теоретическая и научно-практическая значимость. Получены новые знания о структурно-функциональной реорганизации архи- и неокортекса головного мозга белых крыс в норме и после острой субтотальной глобальной ишемии, которые вносят вклад в понимание общих специфических и неспецифических реакций нервной ткани на реперфузию. Установлены адаптивные возможности, пути повышения толерантности нейронов к действию неблагоприятных факторов, а также прогнозирования исходов ишемии.

Полученные знания о повреждении и восстановлении нервной ткани могут быть использованы для решения задач регенеративной медицины и биологии. Подобные исследования феномена нейропластичности способствуют разработке новых направлений биомедицинских технологий нейробиологического и неврологического направления.

Методология и методы исследования. Методологической основой данного экспериментально-морфологического исследования составляет сопоставление степени тяжести и динамический анализ микроструктурной организации экранных и ядерных центров головного мозга центральной нервной системы (ЦНС) млекопитающих, проведённое на серийных фронтальных срезах в норме и после субтотальной окклюзии общих сонных артерий различной продолжительности. В работе применен комплекс гистологических, иммуногистохимических и морфометрических методов, адекватный для исследования структурных элементов (нейроны, глиальные клетки, их отделы) головного мозга экспериментальных белых крыс Wistar с помощью светового микроскопа. Дана полная комплексная характеристика патологических и компенсаторно-восстановительных изменений головного мозга после различных ишемических воздействий.

Основные положения диссертации, выносимые на защиту:

1. В постишемическом периоде развиваются типовые дозозависимые патологические и компенсаторно-восстановительные процессы. После 20- и 30-минутной окклюзии общих сонных артерий превалирует смещение баланса в сторону активации репаративных процессов повреждённых нейронов. После 40-минутной окклюзии общих сонных артерий и перевязки общих сонных артерий отмечен срыв этих механизмов с увеличением содержания необратимо изменённых астроцитов и нейронов на фоне выраженных проявлений отёка-набухания.

2. В комплекс структурных компартментов адаптивного и репаративного потенциала головного мозга после окклюзии общих сонных артерий входят компоненты, связанные с гидратацией нервной ткани, синаптической пластичностью, образованием гетеро- и дикарионов, нейронов с несколькими ядрышками, пролиферацией и гипертрофией астроцитов, олигодендроцитов и микроглиоцитов. Наиболее наглядно это проявляется в неокортексе.

3. После окклюзии общих сонных артерий максимально используются все потенциальные биологические возможности для усиления нейропластичности. В синаптических компартментах увеличивается содержание ключевого фермента апоптоза каспазы 3, которое положительно коррелирует с содержанием в синаптических терминалях синаптофизина, связанного с трансинаптической передачей нервного импульса и синаптической пластичностью.

4. По данным классического и фрактального морфометрического анализа, после окклюзии общих сонных артерий происходит сначала частичная дистрофия и атрофия, а затем пространственная реорганизация отростков астроцитов и увеличение экспрессии GFAP

(глиального фибриллярного кислого белка), что свидетельствует об активации астроцитарной глии. Реактивный астроцитоз, гипертрофия и пролиферация астроцитов, сопровождаются увеличением количества активных микроглиоцитов и олигодендроцитов, что наиболее активно происходит в пограничных зонах.

Степень достоверности полученных результатов исследования. Достоверность полученных данных обусловлена достаточным количеством экспериментальных животных ($n=264$), а также репрезентативным подбором необходимого количества полей зрения и зон интересов для морфометрического анализа. Статистический анализ проведён с использованием непараметрических методов, учтены поправки на множественность сравнений. Применены стандартные алгоритмы получения количественных данных. Обоснованность применения и точность измерения характеристик изучаемых структур обусловлены возможностями программ ImageJ 1.46-1.53, Photoshop, Statistica 8.0.

Внедрение результатов работы. Основные разделы, данные, теоретические положения, разработанные на их основе, практические рекомендации настоящего исследования внедрены в процесс преподавания на кафедре гистологии, цитологии и эмбриологии ФГБОУ ВО ОмГМУ Минздрава России в курсе изучения вопросов морфологии и функционирования нервной ткани, органов ЦНС млекопитающих в условиях нормы и при диффузно-очаговых ишемических повреждениях.

Апробация работы. Основные положения диссертации доложены на 47th Annual meeting, NEUROSCIENCE (Washington, 2017); научной конференции, посвящённой 145-летию со дня рождения В.Н. Шевкуненко (Санкт-Петербург, 2017); Всероссийская конференция с международным участием «Жизнеобеспечение при критических состояниях» (Москва, 2018); XIV Конгрессе Международной ассоциации морфологов (Астрахань, 2018); VIII съезде научного медицинского общества анатомов, гистологов и эмбриологов (Воронеж, 2019); XV конгрессе Международной ассоциации морфологов (Ханты-Мансийск, 2020); Национальной научно-практической онлайн-конференции факультета ветеринарной медицины ИВМиБ ФГБОУ ВО Омский ГАУ (Омск, 2020); Всероссийской научной конференции с международным участием «Регенеративная биология и медицина» (Москва, 2021); Всероссийской конференции с международным участием «Жизнеобеспечение при критических состояниях» (Москва, 2021); на расширенном заседании кафедры гистологии, цитологии и эмбриологии федерального государственного бюджетного образовательного учреждения высшего образования «Омского государственного медицинского университета» (Омск, 2023).

Представленные в диссертации результаты связаны с научно-исследовательской работой по внутреннему гранту ОмГМУ (приказ № 654-о от 21.12.2017 г.).

Публикация результатов исследования. По теме диссертации опубликованы 38 работ, в том числе 20 статей в журналах, рекомендованных Высшей аттестационной комиссией Министерства образования и науки Российской Федерации для публикации материалов диссертационных работ и входящих в международные реферативные базы данных, 1 патент и 1 свидетельство о государственной регистрации программы для ЭВМ:

Структура и объём диссертации. Диссертация изложена на 234 страницах компьютерного текста, состоит из введения, обзора литературы, главы с описанием материала и методов исследования, 2 глав с результатами собственных исследований, обсуждения полученных результатов, выводов, списка основных сокращений и условных обозначений, списка литературы, включающего 500 источников (206 отечественных и 294 иностранных авторов). Работа иллюстрирована 24 таблицами, 1 схемой и 98 рисунками.

Личный вклад автора в проведенное исследование. Автором самостоятельно предложена основная идея научно-исследовательской работы, определены направление, цель и задачи. Представленные научные данные, составившие основное содержание глав диссертации, получены автором самостоятельно или при его непосредственном участии. Анализ собственных результатов, статистическая обработка, подготовка научных статей, тезисов и докладов (на всероссийских и международных конференциях) по полученным материалам были выполнены автором лично.

МАТЕРИАЛ И МЕТОДЫ ИССЛЕДОВАНИЯ

Объект и предмет исследования. При проведении всех экспериментов соблюдались рекомендации, одобренные локальным этическим комитетом Федерального государственного бюджетного образовательного учреждения высшего образования «Омский государственный медицинский университет» Министерства здравоохранения Российской Федерации (протокол № 83 от 14.10.2016 г. и протокол № 112 от 26.09.2019 г.), протоколом заседания Проблемной комиссии №8 «Экстремальные и терминальные состояния» № 1 от 3.10.2019 г., а также Директивой Европейского Парламента и Совета № 2010/63/EU от 22.09.2010 о защите животных, используемых для научных целей [European Convention, 1986; Directive of the European Parliament and of the Council, 2010; Рыбакова, А.В., Макарова, М.Н., 2015].

В качестве объектов исследования использованы 264 аутбредных половозрелых самца крыс Wistar массой 180–200 г (Федеральное государственное бюджетное научное учреждение «Федеральный исследовательский центр Институт цитологии и генетики Сибирского отделения Российской академии наук», Новосибирск). Крыс содержали в стандартных лабораторных условиях со своевременным приёмом корма и питьевой воды.

Группы контрольных животных (15 групп по 6 особей) и 29 экспериментальных групп по 6 особей в каждой формировали посредством случайной выборки. Летальность экспериментальных животных рассчитывалась делением погибших особей на общее количество особей, умноженное на 100.

Методы исследования. С целью изучения последствий ишемии головного мозга было проведено ее моделирование с помощью окклюзии и перевязки общих сонных артерий у белых крыс. Для наркотизации животных изготавливали специальный раствор, в состав которого вошёл препарат Zoletil 100 (содержимое флакона с порошком золетила, разведённое прилагаемым растворителем с добавлением 5 мл NaCl). Введение готового раствора производили в холку крысы инсулиновым шприцом Units (U-40, 1 unit = 0.025 мл) определёнными дозами: 5 Units затем 3 Units и после ещё 5–7 Units.

Ишемию мозга создавали путем пережатия с обеих сторон сонных артерии (ООСА) на 20 и 40 мин, с одной стороны – на 30 мин при помощи сосудистых клипс, а также перевязкой общих сонных артерий (ПОСА). Вывод из эксперимента осуществляли через 1, 3, 7, 14, 21 и 30 сут. Согласно задачам исследования, после ООСА и ПОСА проводили перфузионную фиксацию головного мозга с помощью 4% параформальдегида на фосфатном буфере. Предварительно сосудистое русло промывали физиологическим раствором (250 мл) с добавлением фрагмина (5 тыс. единиц).

После декапитации головной мозг крыс хранили в 4% фосфатном буфере (pH 7,2–7,4), в контейнерах объёмом 100 мл. Использовали стандартную программу заливки материала в гомогенизированный парафин (HISTOMIX®) с помощью автоматического аппарата STP120. Главным ориентиром при приготовлении фронтальных срезов головного мозга крыс на уровне сенсомоторной коры (СМК), гиппокампа и миндалевидного тела была Брегма [Raxinos G., Watson C., 2005]. Серийные фронтальные срезы толщиной 4 мкм готовили на санном микротоме HM 450 (Thermo). Далее окрашивали по инструкциям, которые прилагаются для классических методов гистологии и методов иммуногистохимии.

Препараты фотографировали на микроскопе Nikon eclipse e200 (объективы ×4, ×10, ×40, ×100). Использовали камеру GXCAMDM800 Unique Wrap-Around 8MP AUTOFOCUS USB, pixel size 1.4×1.4 мкм, изображение сохраняли в файлах с расширением tiff (2592×1944 пикселей). Также использовали камеру для микроскопа ADF STD16: разрешение 16.1 Мп, размер матрицы 1/2.2", количество кадров в секунду: 33@2320x1740. Изображение сохраняли в файлах с расширением tiff (4632x3488 пикселей).

Иммуногистохимический анализ включал установление уровня экспрессии Ki-67, AIF1, Hsp70, NSE (нейрон-специфической енолазы), bcl-2, каспазы-3, GFAP (глиального фибриллярного кислого белка), MAP2, p38 (синаптофизина), p53. Используются моноклональные и поликлональные антитела Leica Biosystems Newcastle Ltd, Cloud-Clone Corp.,

Abcam и Diagnostic BioSystems Inc. Все процедуры выполняли в соответствии с протоколами и рекомендациями фирм-производителей антител.

Морфометрический и статистический анализ. Морфометрический анализ (с оценкой формы, размеров, расстояний между нейронами и астроцитами, численной плотности клеток) проводили с помощью плагинов программы ImageJ 1.46-1.53.

Статистический анализ проводили при помощи критериев Шапиро-Уилка, Колмогорова-Смирнова, Манна-Уитни, Краскела-Уоллиса, Вилкоксона, Стьюдента, Фридмана, а также рангового корреляционного анализа по Спирмену, критериев согласия Пирсона и χ^2 (хи-квадрат), критерия Фишера, использовали поправку Бонферрони. Пользовались программами StatSoft Statistica 8.0, MedCalc и среда R.

Изучая разветвлённость астроцитарных сетей использовали метод фрактального анализа. Данный способ позволяет количественно описать качественные характеристики сложной фракталоподобной структуры нейронов и астроцитов путём расчёта фрактальной размерности (ФР) – показателя заполнения пространства фрактальной структурой и лакунарности (L) – меры неоднородности заполнения пространства фрактальной структурой. Данный метод исследования нашёл обширное использование как мера структурной сложности природных объектов, в том числе и нервных клеток [Исаева В.В., 2006; Pirici D. et al., 2009; Karperien A. et al., 2013].

В процессе изучения структурных проявлений отека-набухания при окраске гематоксилином-эозином для определения зон (пиков) максимальной яркости (ЗМЯ) изображения на каждый срок отбирали 20 случайно выбранных полей зрения (каждое 31400 мкм²). На этих полях зрения выделяли области интереса (ROI) – участки молекулярного слоя размером 20x20 мкм, формировали стеки, рассчитывали среднее значение для каждого поля зрения и животного. Далее формировали и сравнивали вариационные ряды. Для анализа использовали программу ImageJ 1.46-1.53 [Herbert A.D. et al., 2014].

Для морфометрического изучения отека-набухания использовали плагин-фильтр "Find Maxima" M.Schmid из программы ImageJ 1.46-1.53. На полученных масках изображений определяли ("Analyze Particles") относительную площадь (S, %) и численную плотность (N, на 400 мкм²) ЗМЯ.

Численную плотность нейронов (на мм²), относительную площадь (в %) определяли при помощи ImageJ 1.46-1.53 – Analyse particula. Нейроглиальный индекс вычисляли путем деления численной плотности глиальных клеток на численную плотность нейронов.

РЕЗУЛЬТАТЫ ИССЛЕДОВАНИЯ

Особенности постишемической реорганизации нейро-глио-цитоархитектоники нервной ткани разных отделов головного мозга крыс после окклюзии общих сонных артерий. Изучение цитоархитектоники СМК, гиппокампа и миндалевидного тела проводили на уровне Bregma 2.64-4.56 на фронтальных срезах толщиной 4 мкм. Согласно классификациям [Жаботинский Ю.М., 1965; Дробленков А.В. и др., 2009; Дробленков А.В., 2011; Литвинцев Б.С. и др., 2011], оценивали нормохромные, гипохромные (светлое ядро), набухшие, вакуолизированные гидропические, гипертрофированные, гиперхромные (пикноморфные, сморщенные, некробиотические гомогенизированные), тeneвидные (клетки тени в виде облачка), дегидратационные (тёмные клетки с возможным обратимым сморщиванием) клетки и поля «выпадения» нейронов. Кроме того, определяли соотношение нейронов и нейроглии.

В норме клеточные элементы СМК, СА₁ гиппокампа и миндалевидном теле, как функционально и эволюционно разные отделы головного мозга, отличались нейроцито- и глиоархитектоникой, а также значениями нейроглиального индекса. На срезах, окрашенных по Нислю, в гиппокампе нейроны располагались очень плотно, практически не разделялись нейропилем, на одну глиальную клетку приходилось 2–4 и более пирамидных нейронов. В структуре миндалевидном теле перикарионы разделялись протяжёнными участками скопления

отростков нервных клеток, на один нейрон приходилось до 3 и более глиоцитов. В СМК на один пирамидный нейрон приходилось до 2 глиоцитов.

Двусторонняя 20-минутная ООСА не приводила к формированию очагов апоптоза и некроза нервной ткани головного мозга. Все найденные деструктивные изменения её пространственной и структурной организации носили диффузно-очаговый характер. В раннем постишемическом периоде (1–3 сут) в поле зрения обнаруживались не более 3–5 клеточных тень (крайняя степень проявления колликвационного некроза). Более крупными были скопления гиперхромных нейронов. Через 3 сут общая численная плотность нормохромных нейронов статистически значимо уменьшалась во всех изученных трёх отделах головного мозга: в СМК – на 58,3%, в СА₁ гиппокампа – на 54,4% и в миндалевидном теле – на 29,6% ($p=0,01$). В течение 30 сут этот показатель наиболее полно восстанавливался только в миндалевидном теле.

Перестройка нейронов сопровождалась качественной и количественной реорганизацией нейроглии. В структуре СМК наибольшее значение нейроглиального индекса отмечались через 14 сут, а в исследуемом гиппокампе и миндалевидном теле – через 7 сут после ООСА. Увеличение значений нейроглиального индекса происходило, с одной стороны, за счёт пролиферации путём размножения нейроглиальных клеток делением, а с другой – утилизации необратимо повреждённых некротизированных и апоптозно изменённых одиночных или мелких групп нейронов – уменьшения их общей численной плотности. Последующее восстановление нейроглиального индекса до уровня контроля выявлено только в миндалевидном теле за счёт уменьшения содержания глиоцитов.

В отдалённом постишемическом периоде выявлялись нормохромные неповреждённые нейроны, а также реактивно изменённые (несморщенные) и повреждённые тёмные нейроны (пикноморфные), окружённые глиальными клетками.

На препаратах, окрашенных гематоксилином/эозином и по Нисслию, видно, что перикарионы нейронов и астроцитов (свободных и сателлитарных) занимали небольшую часть площади гистологического среза нервной ткани. Микроглиоциты были представлены очень маленькими треугольными клетками и трудно верифицировались при светооптическом наблюдении. Наибольшую часть исследуемого поля зрения занимали отростки протоплазматических астроцитов. Так, по данным фрактального анализа, относительная площадь GFAP-позитивного материала в норме на гистологических срезах моторной коры составляла 16,2% (95% доверительный интервал: 11,4–22,1%, 200 полей зрения).

Через 3 сут после ООСА относительная площадь частиц GFAP-позитивного материала в поле зрения слоёв III и V СМК увеличивалась до 52,2% (95% ДИ: 45,0–59,3%), достигая наибольшего значения. Всё это проявлялось на фоне отека-набухания нервной ткани, роста многочисленных отростков и активации пролиферативных процессов глиальных клеток. Были обнаружены конгломераты (по 3–5) нейроглиоцитов. Через 7 и 14 сут в СМК относительная площадь частиц астроцитов при окраске на GFAP в поле зрения была на уровне 3 сут, а через 21 и 30 сут статистически значимо снижалась, но сохранялась выше контроля соответственно на 17,5 и 12,8%.

Установлено, что утилизация санирующей клеточной системой погибших нейронов после 20-минутной ООСА происходил на протяжении всего периода наблюдения (30 сут). Несмотря на то, что через 30 сут большая часть остатков необратимо повреждённых нейронов (перикарион и отростки) была полностью утилизирована, сохранялись некоторые пикноморфные нейроны с крайней степенью дегидратации.

Через 30 сут после двусторонней 20-минутной ООСА в слое III СМК необратимой деструкции подвергалось 21,5%, а в слое V – 19,0% нейронов. Дефицит нейронов в поле СА₁ составил 33,0%, в СА₃ – 17,4%, а в поле СА₄ – 5,3%. В миндалевидном теле необратимой деструкции подвергалось 15,1% средних (по размеру перикариона) и 6,2% крупных нейронов. Таким образом, реорганизация межнейронных отношений после ООСА происходила на фоне уменьшения количества нейронов. В большей степени из исследуемых структур были повреждены нейроны СА₁ гиппокампа и слоя III СМК.

Анализ локализации синаптофизина в терминалях позволил определить особенности структуры не только синапто-, но и цитоархитектоники неокортекса, архикортекса и миндалевидном теле. Особенности СА₃ и, в меньшей степени, СА₄ было наличие гигантских синапсов на апикальных дендритах и телах пирамидных нейронов. В поле зрения фронтального среза СА₃ выделяется целая зона гигантских терминалей (stratum lucidum). В группе контрольных животных и после ишемии в поле СА₃ основная масса меченных р38 крупных аксодендритических терминалей локализовалась в зоне апикальных дендритов, а в СА₄ терминали были расположены диффузно – на телах и между телами пирамидных нейронов.

Важно отметить, что через 1 сут после ООСА в stratum lucidum СА₃ относительная площадь гистологических срезов р38-позитивных терминалей статистически значимо уменьшилась в целом на 8,8% (95% ДИ: 0,59–16,9%), если сравнивать с контролем, а вот для структуры СА₄ это не было выявлено. Морфологический анализ через 3, 7, 14 и 30 сут после ООСА показал, что данный показатель восстанавливался до контрольного значения, а структура распределения частиц р38-позитивного материала не отличалась от нормы. Относительная площадь окрашенных иммуногистохимическим методом р38-позитивных частиц уменьшалась только в зоне дендритов СА₃, а в зоне скопления тел пирамидных нейронов и в СА₃, и в СА₄ этого не было обнаружено.

Таким образом, в остром периоде (1 сут) в поле СА₃ происходило значительное повышение доли афферентов на телах нейронов. В норме отношение апикальные дендриты/тела – 1,7 (24,6/14,9), через 1 сут – 0,96 (15,8/16,5). Всё это можно рассматривать как один из механизмов изменения межнейронных отношений в раннем периоде после острой ишемии.

В поле зрения гиппокампа (СА₁), ЗФ, а также в неокортексе огромные синапсы практически не встречались.

В неокортексе и гиппокампе р38-позитивные структуры различной формы и размеров были выявлены на перикарионах нейронов, крупных апикальных дендритах и в нейропиле. При этом на гистологических препаратах чётко видны контуры тел и апикальных дендритов пирамидных нейронов. Можно отметить, что в норме поле СА₁ представлено небольшими, близко расположенными в 2–3 ряда пирамидными нейронами. Апикальные дендриты пирамид СА₁ отмечались на значительном расстоянии от тел клеток в виде единого ствола. Клетки зубчатой фасции и пирамидные нейроны СА₁ покрыты р38-позитивными мелкими и средними терминалями.

Обнаружено, что через 1 сут распределение терминалей в неокортексе и гиппокампе соответствовали описанному в контроле, но отмечались умеренные проявления отёка-набухания тел нейронов. Таким образом, через 3 и 7 сут после ООСА принципиальная структура синаптоархитектоники изученных отделов головного мозга не изменялась. Видны контуры перикарионов и крупных апикальных дендритов, терминали синапсов содержат метки на синаптофизин, в СА₃ и СА₄ большое количество крупных терминалей. Тем не менее, проведённый морфометрический анализ показал статистически значимое уменьшение относительной площади элементов р38-позитивного материала в неокортексе и гиппокампе (но не миндалевидном теле) белых крыс через 1 сут после ООСА.

Поле СА₁ отличалось небольшими однотипными, плотно расположенными в 2–3 слоя пирамидными нейронами. Апикальные дендриты пирамид СА₁ обнаружены на значительном расстоянии от тела клетки в виде единого ствола. Через 30 сут после ООСА общая численность пирамидных нейронов в СА₁ гиппокампа в отдельных очагах повреждения снижалась практически в 2,0 раза (критерий Манна-Уитни, $p = 0,001$).

В СА₁ гиппокампа нейроны располагались в виде одного слоя, также отмечались участки полного выпадения нейронов. При всём этом сохранившиеся нейроны гипертрофировались. У данных клеток увеличивались размеры перикарионов и апикальных дендритов. Размер, а именно диаметр дендритов, варьировался от 10 до 12 мкм (в норме – 5–7 мкм).

Относительная площадь р38-позитивного материала в молекулярном слое (как и в неокортексе) статистически значимо не отличалась от контроля. То есть, по данным иммуногистохимической окраски на р38, после ООСА количество нейронов у крыс в неокортексе

и СА₁ гиппокампе в течение 30 сут уменьшалось, а относительная площадь терминалей начиная с 7-х сут восстанавливалась до контрольного уровня.

Необходимо отметить, что относительная площадь р38-позитивного материала в гиппокампальной формации уменьшалась только в молекулярном слое поля СА₃ и СА₁. Площадь аксосоматических р38-позитивных терминалей после ишемии не изменялась. Всё это приводило к реорганизации соотношения функционирующих синапсов на телах и дендритах нейронов в пользу аксосоматических, которые являются преимущественно тормозными. Вполне вероятно, что это своеобразный механизм защиты нейронов от гипервозбуждения в остром постишемическом периоде.

Нарушение и снижение количества афферентных нейронов гиппокампа СА₁, а, следовательно, и нарушение его функций, может быть основой дисфункции древней коры, predisposing к развитию дистрофического поражения мозга. Функциональное восстановление головного мозга крыс происходит в дальнейшем за счёт активации синаптической пластичности и увеличения объёма нейронов.

Пролиферативная активность клеток нейро-глио-сосудистых комплексов головного мозга белых крыс в постишемическом периоде. После 20-ти минутной ООСА выявлена диффузно-очаговая деструктивная и репаративная структурная реорганизация СМК, гиппокампа и миндалевидном теле. Через 1 и 3 сут в поле зрения обнаруживались единичные клетки-тени, гиперхромные и нормохромные нейроны. Через 3 сут содержание нормохромных нейронов (в сравнении с контролем) статистически значимо уменьшалось во всех изученных отделах мозга: в СМК – на 58,3% ($\chi^2 = 34,6, p < 0,001$), в СА₁ гиппокампа – на 54,4% ($\chi^2 = 23,8, p < 0,001$) и в миндалевидном теле – на 29,6% ($\chi^2 = 48,9, p < 0,001$). Значимые различия выявлены при сравнении миндалевидном теле и СМК ($\chi^2 = 8,2, p = 0,001$), миндалевидном теле и гиппокампа ($\chi^2 = 7,0; p = 0,001$). Содержание нормохромных нейронов в СМК и гиппокампе не различалось ($\chi^2 = 1,1; p = 0,27$).

Таким образом, при изучении гистологических срезов головного мозга крыс в остром периоде после ООСА 30–60% нейронов подвергались реактивным и некробиотическим изменениям. В итоге, общая численная плотность нейронов в СМК и гиппокампе, в сравнении с контролем, статистически значимо снижалась. Так, у контрольных животных в слое V СМК (на 1 мм² поля зрения) выявлялось 279,8 (246,2–291,5) нейронов, а через 3 сут после ишемии – 233,2 (214,6–267,8) ($p < 0,01$). В СА₁ гиппокампа было выявлено соответственно 2136,5 (1722,4–2357,5) и 1709,2 (1507,5–2062,3) клеток ($p < 0,01$). В миндалевидном теле статистически значимых изменений общей количественной концентрации нейронных клеток через 3 сут после ишемии выявить не удалось: контроль – 199,8 (167,3–216,5), через 3 сут – 173,2 (152,5–208,2) ($p > 0,05$) (критерий Манна-Уитни). Динамика выявленных изменений отмечалась в течение 3 сут (критерий Фридмана, $p < 0,05$), различия выявлены между отделами в контроле и по срокам исследования (критерий Краскела-Уоллиса, $p < 0,01$).

Изменения нейронов сопровождались структурной реорганизацией нейроглии и представлены увеличением нейроглиального индекса через 3 сут – в 1,2–1,5 раза ($\chi^2 > 8,2; p < 0,01$). Так, при помощи окраски на GFAP, общая площадь частиц позитивного материала астроцитов в контроле на срезах СМК составляла 16,2% (95% ДИ: 11,4–22,1%), а через 3 сут после ишемии этот показатель в СМК увеличивалась до 52,2% (95% ДИ: 45,0–59,3%; $\chi^2 = 10,2, p < 0,001$). В гиппокампе – соответственно 8,1% (95% ДИ: 4,7–12,8%) и 16,2% (95% ДИ: 4,8–12,8%; $\chi^2 = 3,4, p = 0,02$); в миндалевидном теле – 12,6% (95% ДИ: 8,3–18,0%) и 21,2% (95% ДИ: 16,6–28,6%; $\chi^2 = 3,2, p = 0,03$).

Гипертрофия зрелых астроцитов проявлялась в увеличении объёма тела, степени разветвления, длины их отростков, также наблюдалась активация пролиферативных процессов соседних клеток. На фронтальных гистологических срезах появлялось большое количество Ki-67-позитивных глиальных клеток. В контроле отмечались единичные Ki-67-позитивные глиальные клетки.

С помощью окраски на GFAP были выявлены единичные клетки и конгломераты пролиферирующих глиоцитов с высокой плотностью в ядре меток к Ki-67. Особенно это было характерно для белого вещества головного мозга и олигодендроглиоцитов серого вещества. Данные клетки выявлялись в виде цепочек между нервными волокнами.

При изучении в сером веществе СМК содержание пролиферирующих Ki-67-позитивных клеток (астроцитов) с интенсивным окрашиванием ядра через 3 сут статистически значимо увеличивалось (по сравнению с контролем) до 18,6% (95% ДИ: 13,5–24,7%) от всех глиоцитов, а в гиппокампе и миндалевидном теле – соответственно до 7,5% (95% ДИ: 4,3–12,1%) и 10,7% (95% ДИ: 6,8–15,9%).

Через 1 сут после ишемии головного мозга на фоне отёка-набухания нервной ткани гипертрофии (GFAP) и пролиферации (Ki-67) астроцитов не отмечено. Также следует отметить, что в нейронах СМК, СА₁-СА₄ гиппокампа и миндалевидном теле (в контроле и в течение 3 сут после ООСА) пролиферативные процессы не активировались – Ki-67-позитивные ядра нейронов не выявлялись. Метка после окраски локализовалась только в ядрах глиальных клеток и очень редко – в перичитах. Однако визуально в зубчатой фасции гиппокампа среди зернистых нейронов были обнаружены небольшие единичные меченные антителами к Ki-67 ядра, по размерам соответствующие этим нейронам. Через 3 сут после ООСА в слое III СМК отмечалась гипертрофия астроцитов.

Тинкториальные свойства клеток нервной ткани и тёмные нейроны в аспекте нейроглиальных взаимоотношений после острой ишемии. Наименьшее содержание артефактных тёмных нейронов (АТН) в СМК головного мозга контрольных белых крыс Wistar отмечалось при соблюдении следующей схемы забора материала: 1) наркоз при помощи Zoletil 100; 2) быстрый доступ для транскардиальной перфузии через систему кровообращения; 3) перфузия осуществлялась сначала физиологическим раствором; 4) последующая перфузия 4% параформальдегидом на фосфатном буфере; 5) аккуратное вскрытие и осторожное извлечение фиксированного головного мозга крысы; 6) дальнейшая дофиксация в течение 12 ч в аналогичном растворе. Нарушение хотя бы одного из вышеперечисленных правил вело к появлению полей (разной формы и размеров) равномерно расположенных мноморфных АТН. При перфузионной фиксации головного мозга, на фоне неизменённой структуры нейропилия, в большей степени преобладали типичные нормохромные нейроны с выраженным круглым светлым ядром, содержащим узкий ободок базофильного вещества Ниссля и крупное ядрышко.

При иммерсионной фиксации из 25 случайных полей зрения коры контрольных животных в 17 были обнаружены поля АТН, а при использовании перфузионной фиксации – только в 6 ($\chi^2=8,1$; $p=0,01$). Крайне редко в поле зрения (1–2) после иммерсионной и перфузионной фиксации прижизненных структур в коре контрольных крыс встречались АТН с выраженной дегидратацией нервной ткани, сильным сморщиванием тел нейронов, изменённых до штопорообразных дендритов, и распад клеточного ядра нейрона на части.

В связи с этим для более точного гистологического анализа ДТН в период острой церебральной ишемии использовали только перфузионный метод фиксации головного мозга крыс, который во много раз снижает вероятность образования АТН.

После ООСА и ПОСА обнаруживалось большое количество ТН, которые можно было отнести к ДТН. В поле зрения преобладали обратимо изменённые ДТН без признаков глубоких разрушений ядра и структуры цитоплазмы, с сохранённым ядрышковым аппаратом, а также умеренным уменьшением объёма тела нейрона. Однако после 40-минутной ООСА и ПОСА встречались очаги необратимых изменений нейронов (рис. 1).

Анализ дегенерации нейронов головного мозга, которую в литературе при окраске гематоксилином и эозином отмечают как «красные мёртвые нейроны», «острые пикноморфные нейроны», «эозинофильная дегенерация нейронов», выявил выраженное уменьшение объёма тел нейрона, интенсивную эозинофилию ядра и цитоплазмы, утрату в большей степени базофильного вещества, а также появление нейронов с мелкими сморщенными тёмно-окрашенными пикнотическими ядрами и исчезновением контуров ядра.

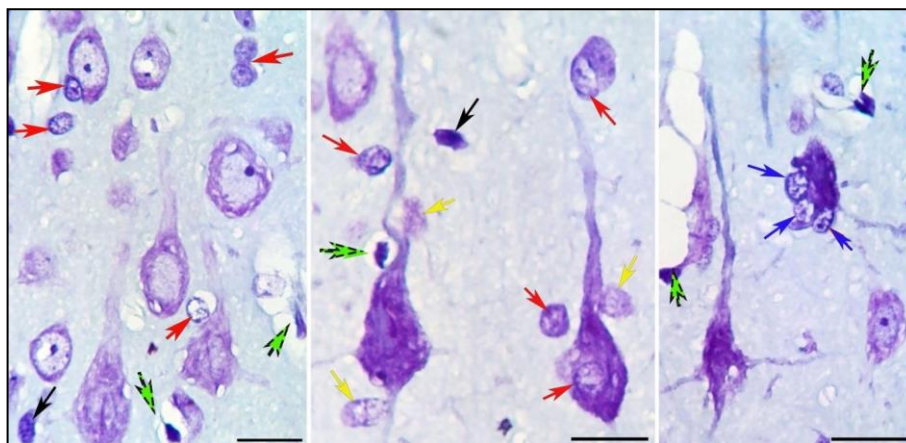


Рис. 1 – Пирамидные нейроны и глиоциты слоя V СМК головного мозга белых крыс в постишемическом периоде (3 сут, 40-минутная ООСА): разная степень вакуолизации гиперхромии и сморщивания перикарионов. Окраска гематоксилином и эозином. Объектив $\times 100$, шкала – 20 мкм.

У контрольных крыс Wistar выявлена низкая степень гидратации нервной ткани коры – относительная площадь зон отёка-набухания составила 5,4% (2,8–7,9) поля зрения. После ООСА в СМК отмечены признаки вакуолизации перикарионов ДТН, дендритов и отростков астроглии окружающего нейропиля. Так через 1 сут после 40-минутной ООСА этот показатель увеличился до 17,6% (11,5–18,7) ($p=0,0001$), а через 3 сут очаги отёка-набухания охватывали лишь 13,4% (9,4–15,2), через 7 сут – 13,2% (11,5–17,2) коры, статистически значимое отличие от контроля (критерий Манна-Уитни, $p=0,001$).

Появление ДТН сопровождается значительной гетероморфностью гидропических изменений нейронов и нейропиля. Однако, отёк-набухание после ООСА чаще связан с дендритами, синапсами, отростками астроцитов. Для единичных пикноморфных ДТН отмечены проявления перичеллюлярного отёка. Соседние ДТН, в отличие от АТН, обычно находились на разных стадиях дегенерации, что отражало прижизненный характер изменений.

После ООСА разные ДТН отличались степенью дегидратации тел нейронов, деструкции его структурных элементов, гидропической дистрофии. Как правило, в зоне прижизненной дегенеративной альтерации нейронов увеличивалось количество астроцитов, микроглиоцитов и олигодендроцитов.

Общая численная плотность сечений (с видимым ядрышком) пирамидных нейронов в слое III контрольных белых крыс была больше, чем в слое V СМК. После 40-минутной ООСА для слоя III ($p=0,001$) и слоя V ($p=0,004$) между сроками (1 – 3 – 7 сут) выявлены статистически значимые различия (критерий Краскела-Уоллиса). Через 7 сут в слое III, по сравнению с контролем, это значение уменьшалось на 26,4% ($p=0,001$), а в слое V – на 18,5% (критерий Манна-Уитни, $p=0,01$). Упорядоченная выборка имела большой интерквартильный разброс, что свидетельствовало об очаговой гетерогенности процесса повреждения и элиминации нейронов.

Максимально высокое содержание ДТН отмечено через 3 и 7 сут после ООСА в слое V. При этом доля (на 200 клеток) пикноморфных нейронов через 1–3 сут в слое III составила 4%, в слое V – 6,5%, а через 7 сут – 9,5% ($\chi^2=3,9$; $df=1$; $p=0,046$) и 14% ($\chi^2=5,3$; $df=1$; $p=0,021$) соответственно. Таким образом, 40-минутная ООСА является моделью неполной ишемии головного мозга средней степени тяжести.

Необратимая деструкция нейронов после 40-минутной ООСА имела диффузно-очаговый структурный характер и проявлялась выраженным дефицитом общей численной нейронов в слое III коры. Вероятно, после ООСА быстрее разрушались мелкие пирамидные нейроны слоя III, а крупные пикноморфные нейроны слоя V накапливались и утилизировались в более позднем периоде.

Для большинства ДТН после 40-минутной ООСА было характерно увеличение плотности распределения маркеров NSE, HSP-70 и MAP2. На поверхности ДТН и в нейропиле

выявлены р38- и каспаза-3-позитивные структуры – синаптические терминалы. Все это свидетельствует о сохранности специфических белков, а значит цитоскелета и структур системы коммуникации. В телах нейронов маркер апоптоза каспаза 3 отмечен лишь в единичных клетках. Можно полагать, что распределение каспазы 3 преимущественно в синаптических терминалах свидетельствует о ее роли в синаптической нейропластичности.

Описанные структурные изменения ДТН СМК были характерны для гиппокампа и миндалевидного тела, сопровождались реорганизацией нейроглиальных взаимоотношений. Изменялась и перестраивалась популяция астроцитов, олигодендроглиоцитов и микроглиоцитов (рис. 2).

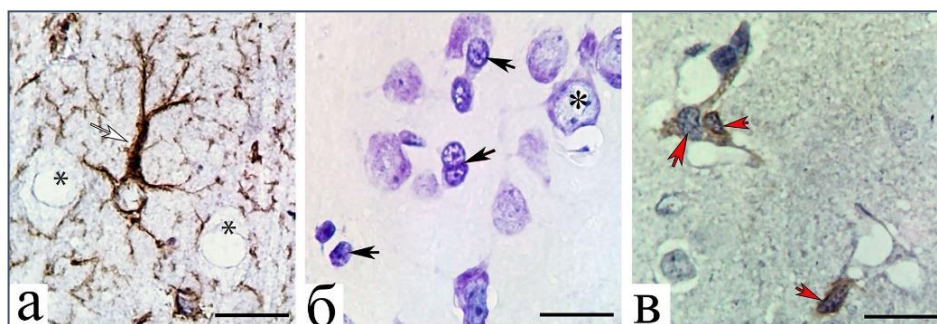


Рис. 2 – Астроциты (а), олигодендроглиоциты (б) и микроглиоциты (в) слоя V СМК головного мозга через 1 (в), 3 (а) и 7 сут (б) после 40 мин ООСА: гипертрофия астроцита (белая стрелка), высокая плотность олигодендроцитов (черные стрелки) и микроглиоцитов (красные стрелки). * – нейроны. Окраска: иммуногистохимия на GFAP (а), по Нисслю (б), иммуногистохимия на AIF1 (в). Объектив: $\times 100$, шкала – 20 мкм.

Так, в контроле нейроглиальный (астроциты) индекс СМК составил 1,62 (1,53–1,81), а уже через 3 сут после ООСА он увеличивался до 2,72 (2,48–3,10) (критерий Манна-Уитни, $p=0,001$). Параллельно с этим отмечалось увеличение объёмов отростков астроцитов.

В СМК контрольных крыс преобладали мелкие – 21,2 (30,8–42,6) мкм² – неактивные микроглиоциты с овальным ядром (5x7,5 мкм) и тонкими отростками, которые выявлялись в составе глио-микроваскулярных комплексов, свободно в нейропиле, а также в тесном контакте с перикарионами без и в сочетании с ОДЦ. После ООСА размеры МГЦ увеличивались до 42,6 (31,3–51,0) мкм² (критерий Манна-Уитни, $p=0,0001$). Данные показатели оставались на этом уровне даже через 3 и 7 сут. Подобные изменения являются проявлением нейровоспаления и формирования амебоидных МГЦ, для которых характерны большие размеры, неправильная форма тела и преобладание фагоцитарной функции.

После 40-минутной ООСА для МГЦ ($N=11,5$; $p=0,003$) и ОДЦ ($N=9,2$; $p=0,01$) между сроками (1 – 3 – 7 сут) существовали статистически значимые различия (критерий Краскела-Уоллиса). Сопоставление динамики изменения количества МГЦ и ОДЦ в СМК выявило, что пики повышения плотности этих клеток отличались: для МГЦ – через 1 сут, ОДЦ – 7 сут. При этом доля активных форм крупных амебоидных клеток без длинных отростков и неправильной формы (рис. 3) увеличивалась от 15% (в контроле) до 65% через 1 сут после ишемии (критерий Манна-Уитни, $p=0,0001$).

Можно предположить, что в остром периоде МГЦ saniровали нервную ткань, обеспечивая её последующее структурно-функциональное восстановление с участием ОДЦ.

Таким образом, после 40-минутной ООСА, в слоях III и V СМК были выявлены тёмные нейроны, цитоморфологические характеристики которых свидетельствовали о наличии динамики прижизненных дегенеративных изменений и нейроглиальной реакции на их появление. Аналогичные изменения части нейронов были характерны для 20-, 30-минутной ООСА и ПОСА. В гиппокампе и миндалевидном теле дегенеративные темные нейроны также были основным патологическим проявлением ишемии.

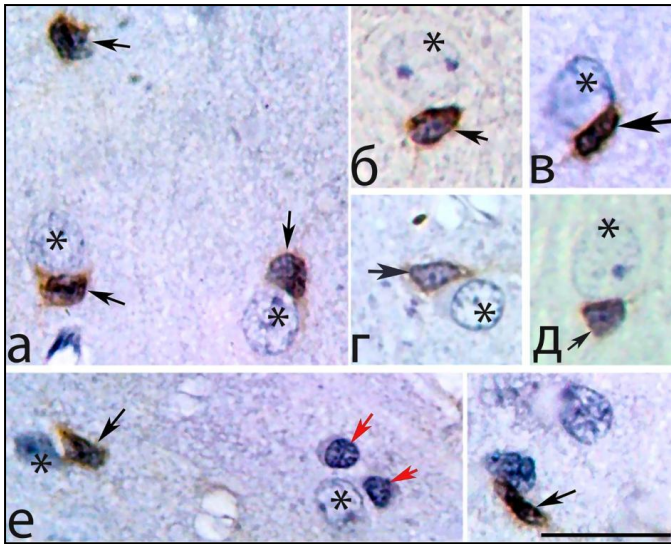


Рис. 3 – Пространственное распределение микроглиоцитов (черные стрелки) и олигодендроцитов (красные стрелки) вокруг перикарионов пирамидных нейронов (*) СМК белых крыс в норме (б), через 1-и (а, в, е), 3-е (г) и 7 сут (д) в постиншемическом периоде. Красная стрелка – одиночный нейрон. Иммуногистохимическая реакция на AIF1. Объектив $\times 100$; шкала – 20 мкм.

Изменения пространственной организации астроцитов после ООСА. На примере гиппокампа (рис. 4) показано неоднородное распределение специфического маркера астроцитов GFAP в норме: больше в белом веществе, далее – в полиморфном слое (ПС) и молекулярном слое, а наименьшее – в слое пирамидных нейронов. GFAP выявлялся в телах и отростках волокнистых и протоплазматических астроцитов, которые располагались вокруг пирамидных нейронов. В отличие от волокнистых протоплазматические астроциты имели относительно крупное тело клетки, отходящие толстые короткие отростки с неровными структурными контурами и рыхлое заполнение хромогеном. Плотность глиальной (GFAP) и нейронной (MAP2) сетей в гиппокампе статистически значительно различались. При этом отмечалось, что в 2–3 раза превалировали нейроны.

При использовании фрактального анализа установлено, что показатели заполнения нервной ткани астроцитами в контроле также статистически значительно различались. При этом в молекулярном слое мера лакунарности сети астроцитов была небольшой. Это свидетельствует о том, что именно в данном слое гиппокампальной формации локализовалась основная масса отростков астроцитов. Фрактальный анализ позволил дополнительно оценить различные формы и распределение очень сложных структур, а именно нейронов и астроцитов в нервной ткани.

Нейроглиальный индекс в гиппокампе (окраска по Нисслю) после 20-минутной ООСА статистически значимо (критерий Краскела-Уоллиса, $p < 0,01$) увеличивался по сравнению с контролем: через 3 сут – в 1,8 раза, через 7 сут – в 2,3 раза, через 14 сут – в 2,0 раза, а через 30 сут – в 1,3 раза. Всё это происходило за счёт уменьшения общей численной плотности нейронов и пролиферации астроцитов. Самая высокая пролиферативная активность астроцитов (Ki-67) гиппокампа отмечалась через 3 сут. При этом отростки зрелых астроцитов гипертрофировались.

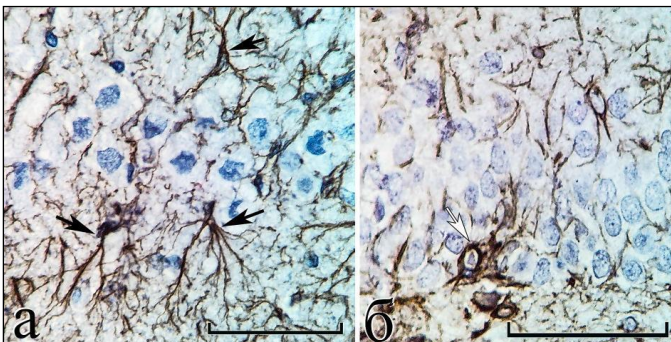


Рис. 4 – Поле CA₁ (а) и зубчатой фасции (б) гиппокампа в норме. Черные стрелки – волокнистые астроциты в молекулярном слое и ПС поля CA₁ (а); белая стрелка – протоплазматический астроцит в слое зернистых клеток зубчатой фасции (б); * – тела нейронов. Иммуногистохимическое выявление GFAP, докраска гематоксилином. Объектив: $\times 100$, шкала – 100 мкм.

ООСА оказывала патологическое влияние на астроциты. Так, через 6 ч, 1 и 3 сут, в результате отёка-набухания, отмечалась фрагментация и деструкция тонких отростков. Через 7 сут плотность астроцитарной сети восстанавливалась и даже увеличивалась в молекулярном слое, ПС и внутри слоя пирамидных нейронов. Подобные изменения астроцитов проявлялись через 14 сут и 30 сут после ООСА.

Уменьшение фрактальной размерности и увеличение показателей лакунарности (разветвлённость отростков астроцитов) свидетельствовало об очаговой деструкции и фрагментации части тонких отростков – появлении GFAP-негативных зон.

Через 7 и 14 сут после ООСА (в сравнении с контролем, 1-и 3-и сут) фрактальная размерность для частиц GFAP-позитивного материала статистически значимо постепенно увеличивалась во всех слоях исследуемого гиппокампа, а лакунарность, наоборот, уменьшалась. Всё это свидетельствовало о равномерном увеличении степени заполнения нервной ткани отростками астроцитов. В пользу последнего факта свидетельствовали и данные о том, что относительная площадь частиц GFAP-позитивного материала в *stratum radiatum* увеличивалась с 21,4% (17,5–23,1%) в контроле до 28,5% (23,1–32,0%) через 14 сут после 20-минутной ООСА ($p = 0,001$); в ПС – с 25,2% (20,2–31,7%) до 33,4% (28,5–37,9%) (критерий Манна-Уитни, $p = 0,01$).

В остром периоде после ООСА во всех слоях гиппокампа происходила очаговая деструкция отростков астроцитов, но через 7, 14 и 30 сут отмечалась реактивная гиперплазия астроцитарной сети (в противоборстве реактивного астроглиоза и астроцитоза), которая скорей всего обеспечивала высокую сохранность нейронов, соединённых между собой синапсами, что подтверждается окраской MAP2. Полученные данные о гетерогенности и гетерохронности изменений пространственной организации астроцитов различных слоёв гиппокампа необходимо учитывать при анализе феномена селективности изменений нервной ткани гиппокампа в постиншемическом периоде.

Изменения ядерно-цитоплазматических отношений, образование гетеро- и дикарионов, нейронов с несколькими ядрышками как механизмы усиления адаптивного и репаративного потенциала после окклюзии общих сонных артерий. В СМК контрольной группы в большей степени преобладали типичные одноядерные средние перикарионы с размерами от 170 до 250 мкм² и крупные от 350 до 520 мкм². Данные нормохромные пирамидные нейроны имели большое светлое ядро, содержащее одно ядрышко и малое количество гетерохроматина.

После ООСА за счет усиления пролиферативной активности (Ki67) увеличивалось количество глиальных клеток – ОДЦ, астроцитов и МГЦ, а среди нормохромных нейронов отмечено очаговое увеличение доли клеток с двумя и более ядрышками (рис. 5). Наибольшее относительное содержание таких нейронов отмечалось через 7 суток: в слое III – 50,0% (42,9–57,1%), в слое V – 24,7% (18,9–31,3%). Контроль соответственно – 7,6% (4,3–12,2%) и 4,2% (1,9–8,0%).

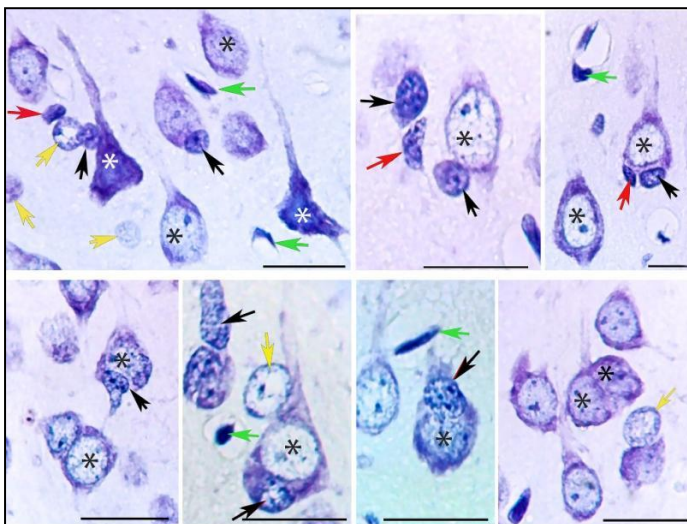


Рис. 5 – Сложные клеточные композиции (гетеро- и дикарионы) в слое III и V СМК головного мозга белых крыс в постиншемическом периоде (3-е сут): разная степень усложнения пространственного распределения клеток нервной ткани. * – пирамидные нейроны, черные стрелки – олигодендроциты, жёлтые стрелки – астроциты, красные стрелки – микроглиоциты, зелёные стрелки – эндотелиоциты и перициты. Окраска по Нисслю. Объектив $\times 100$, шкала – 20 мкм.

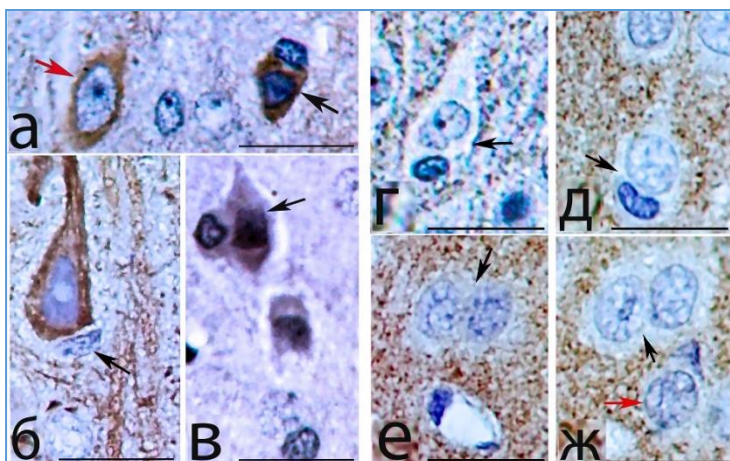


Рис. 6. Иммуногистохимическое представление пространственного соотношения специфических белков нервной ткани в двуядерных клеточных образованиях (черные стрелки) слоя III (а, д, в, е, ж) и V (б, г) сенсомоторной коры головного мозга белых крыс через 1 (а, б), 3 (г, д, е, ж) и 7 сут (в) в постиншемическом периоде. Красная стрелка – одиночный нейрон. Иммуногистохимическое выявление NSE (а), MAP-2 (б), HSP-70 (в), p38 (г) и каспазы-3 (д-ж). Объектив $\times 100$; шкала – 20 мкм.

Появлялось большое количество перикарионов с признаками разных стадий формирования сложных перикарионов с двумя ядрами. В процессах слияния участвовали ОДЦ и, гораздо реже, МГЦ (рис. 6). Последнее не удалось показать для астроцитов (обеих типов).

По литературным данным, после ишемии гетерокарионы формируются из ОДЦ и перикарионов [Пальцын А.А., Свиридкина Н.Б., 2018; Сотников О.С., 2019]. Для МГЦ это не доказано. Однако после ООСА было отмечено увеличение общей численной плотности микроглиоцитов и возрастала доля активных форм (амебоидные без длинных отростков, неправильной формы) клеток (от 15% в контроле до 65% через 1 сут, критерий Манна-Уитни, $p=0,0001$). Максимальная общая численная плотность всех МГЦ отмечена в СМК через 1 сут после ООСА.

Динамика МГЦ и ОДЦ в СМК после ООСА отличалась (см. таблицу). Можно предположить, что сначала (1 сут) МГЦ санировали нервную ткань после ишемии для возможности последующего (3, 7 сут) более полноценного ее структурно-функционального восстановления с участием ОДЦ и МГЦ клетки часто обнаруживались вместе, имели приблизительно одинаковые размеры (в мкм). Данные клетки выявлялись рядом с неповрежденными телами нейронных клеток, то есть, функционировали в едином комплексе, взаимно дополняя друг друга в данном процессе.

Установлено, что численная плотность гетеро- и дикарионов в СМК контрольных животных составляла $3,8 \pm 1,1 \text{ мм}^2$, через 1 и 3 суток после ООСА оставалась на уровне контрольного значения – $4,3 \pm 1,5$ ($t=1,5$; $p=0,15$) и $4,1 \pm 1,2 \text{ мм}^2$ ($t=1,0$; $p=0,32$), а через 7 суток статистически значимо увеличивалось до $5,9 \pm 2,2 \text{ мм}^2$ ($t=3,4$; $p=0,001$). Увеличение гетеро- и дикарионов происходило на фоне более высокого, чем в контроле, содержания ОДЦ и МГЦ.

Общая численная плотность (на 1 мм²) всех типов микроглиоцитов и олигодендроцитов (слои III + V) в СМК белых крыс в норме и после ООСА, Me (Ql-Qu)

| Подгруппы | Группы | |
|-------------------------------------|--|--|
| | Микроглиоциты, реакция на AIF-1 | Олигодендроциты, окраска по Нисслю |
| Контроль, n=30 полей зрения | 64,0 (32,0–64,0) | 60,2 (30,0–68,5) |
| 1 сут, n=30 | 96,0 (95,0–128,0) $p=0,0001^*$ | 65,4 (25,0–75,0) $p=0,01^*$; $p=0,0001^{M-O}$ |
| 3 сут, n=30 | 78,0 (64,0–96,0) $p=0,0002^*$; $p=0,01^\wedge$ | 57,5 (50,0–70,0) $p=0,3^*$; $p=0,01^\wedge$; $p=0,001^{M-O}$ |
| 7 сут, n=30 | 78,0 (64,0–96,0) $p=0,001^*$; $p=0,64^\wedge$ | 77,5 (52,5–87,5) $p=0,001^*$; $p=0,001^\wedge$; $p=0,8^{M-O}$ |
| ANOVA между сроками (1 – 3 – 7 сут) | H (2, N= 102) =11,5; $p=0,003^\#$ | H (2, N= 100) =9,2; $p=0,01^\#$ |

Примечание. * – сравнение с контролем, $^\wedge$ – с предыдущим сроком (критерий Манна-Уитни), $^{M-O}$ – между микроглиоцитами и олигодендроцитами (критерий Вилкоксона), $^\#$ – между сроками после ишемии (критерий Краскела-Уоллиса). Различия статистически значимы при $p < 0,05$.

Иммуногистохимическое исследование реорганизации структур межнейронной коммуникации в зависимости от продолжительности острой ишемии и отдела головного мозга. После ООСА реорганизация межнейронных связей проходила на фоне дистрофических изменений: гипохромии, гиперхромии без сморщивания, набухания, вакуолизации, гомогенизации, а также некробиотических процессов (превращение в клетки-тени, гиперхромия-сморщивание с гомогенизацией ядра и цитоплазмы). Важно, что при этом за всё время наблюдения в течение 30 сут после ишемии общая численная плотность нейронов головного мозга в поле зрения гиппокампа CA₃ уменьшилась только на 17,4%. Все остальные темные нейроны восстанавливались.

По данным иммуногистохимического исследования, через 1 сут после 20-минутной ООСА в *stratum lucidum*, а именно в апикальных дендритах CA₃, относительная площадь фронтальных срезов частиц p38-позитивных терминалей статистически значительно уменьшилась на 8,8% (95% ДИ: 0,59–16,9%) по сравнению с контрольной группой. Через 3, 7, 14 и 30 сут этот показатель не отличался от контрольного значения. Относительная площадь p38-позитивных частиц уменьшалась только в зоне дендритов гиппокампа CA₃.

Таким образом, через 1 и 3 сут в поле CA₃ гиппокампа происходило увеличение доли афферентов перикарионов нейронов за счет неравномерного нарушения аксосоматических и аксодендритических синапсов. Разрушение структурных межнейронных синапсов происходило на всех участках молекулярном слое, а именно *stratum lacunosum, radiatum* и *lucidum*. Можно отметить, что в большей степени страдали небольшие синапсы *stratum radiatum*. Данный процесс можно рассматривать как один из механизмов структурных изменений межнейронных отношений в раннем периоде после ООСА.

Феномен плейотропности и нейропластичность после окклюзии общих сонных артерий. В CA₃ гиппокампа головного мозга расположена уникальная область – *stratum lucidum*. Особенно отчетливо эта зона видна при иммуногистохимическом исследовании (MAP2, p38, каспаза 3).

При иммуногистохимической реакции на каспазу 3 (протеолитический фермент) местоположение меток соответствовало таковой при окраске на синаптический везикулярный белок (p38). В перикарионах пирамидных нейронов каспаза 3 не выявлялась, она обнаруживалась только в терминалях аксошипиковых, аксосоматических и аксодендритических синапсов – стратегическим местам реализации функциональных механизмов синаптической пластичности. Всё это позволяет допустить, что данный плейотропный фермент апоптоза может участвовать в механизмах нейропластичности и восстановления межнейронных связей гиппокампа после ишемического воздействия.

Установлено, что после ООСА происходило количественное уменьшение общей численной плотности пирамидных нейронов и их синапсов.

При иммуногистохимическом исследовании экспрессия белков апоптоза p53, bcl-2 обнаружена в единичных нервных клетках. Каспаза 3 имела высокую активность только в аксонах и синаптических терминалях, а в перикарионах меток данного белка, как и в контрольной группе, не обнаружено. Это свидетельствовало о том, что при ООСА не выявлялось функционально и структурно значимых количественных объёмов элиминации нейронных клеток. Были обнаружены единичные нейроны с признаками активации специфических белков регуляции апоптоза без наличия активной каспазы 3 в цитоплазме перикарионов нейронов. Каспазу 3 целесообразно рассматривать в аспекте её плейотропности, участия в структурных адаптационных и восстановительных процессах за счет постишемической активации нейропластичности в области аксонов и синапсов.

Выявлено сочетанное изменение содержания p38 и каспазы 3 в синаптических терминалях (рис. 7).

В постишемическом периоде наиболее глубокие изменения содержания каспазы 3 обнаруживались в области *stratum radiatum* поля зрения CA₁ гиппокампа. В этом поле содержание каспазы 3 в остром периоде после ООСА по сравнению с контрольной группой сначала через 1 сут уменьшалось, а уже через 3 сут восстанавливалось.

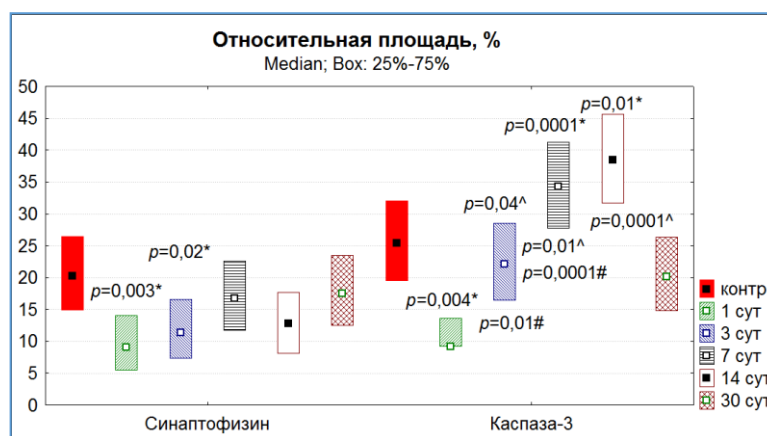


Рис. 7 – Относительная площадь (%) меток синаптофизина и каспазы-3 в stratum radiatum поля СА₁ гиппокампа белых крыс в норме и после восстановления кровотока. Различия статистически значимы в сравнении с контролем (*), с предыдущим сроком (^) и между белками (#) при $p < 0,05$ (критерий Манна-Уитни). Данные представлены как среднее и 95% доверительный интервал.

Через 7 и 14 сут после ишемии сохранялось высокое содержание этого белка. Через 3, 7 и 14 сут относительная площадь частиц каспазы 3 была намного больше, чем частиц синаптофизина. В области stratum lucidum поля зрения СА₃ гиппокампа, содержащем большое количество больших терминалей, статистически значимых изменений каспазы 3 не обнаружено.

Неокортекс, гиппокамп, миндалевидное тело головного мозга белых крыс после односторонней 30-минутной окклюзии общих сонных артерий. Использование данной модели неполной острой 30-минутной ишемии (лево- и правосторонней) не приводило к формированию крупных диффузных очагов повреждения нервной ткани головного мозга. Как и после двусторонней ООСА, преобладали мелкоочаговые диффузные симметричные изменения нейронов. Однако в остром периоде были выявлены значимые различия между правой и левой сторонами головного мозга. Так, при изучении общей численной плотности пирамидных нормохромных нейронов в слое V СМК на симметричных сторонах фронтального среза головного мозга статистически значимые различия наблюдались через 3 сут после окклюзии, а в гиппокампе – через 1 и 3 сут постишемического периода. При этом в миндалевидном теле значимых различий не выявлено.

В этих отделах головного мозга также выявлялась асимметрия плотности распределения астроцитов. Для микроглиоцитов и олигодендроцитов подобное было не характерно. Асимметрия по общей численной плотности астроцитов выявлялась в гиппокампе (СА₁) через 1 сут после ООСА и в миндалевидном теле через 3 сут.

Таким образом, односторонняя ООСА приводила к появлению статистически значимой асимметрии в нейроглиальной структурной организации головного мозга белых крыс. Однако это было характерно только для острого постишемического периода (1 и 3 сут). В процессе структурно-функционального восстановления асимметрия по общей численной плотности нормохромных нейронов и астроцитов нивелировалась. По количеству микроглиоцитов и олигодендроцитов статистически значимых различий не выявлено.

Отек-набухание как проявление гидропической дистрофии в контексте формирования тёмных нейронов и активации механизмов саногенеза в неокортексе после ишемии головного мозга. В СМК животных контрольной группы не выявлено структурных проявлений цитотоксического отёка-набухания. Через 1 и 3 сут после ООСА в молекулярном слое СМК происходило формирование «пористого» нейропиля – набухание микроглии и периваскулярной отёчности сосудов. В III-V слоях наблюдались темные нейроны и пикнотические (красные) нейроны с умеренным перичеллюлярным отёком, большое количество глиальных клеток. Однако в верхнем этаже СМК появлялись GFAP-негативные локальные ишемические зоны или с очень тонкими, прерывистыми отростками астроцитов. Деструктивные изменения цитоскелета астроцитов преобладали после 40-минутной ООСА.

Через 7 сут после ООСА GFAP-негативные зоны в СМК практически не встречались, происходило восстановление и гипертрофия астроцитарных отростков – умеренные проявления реактивного астроцитоза. Так, через 3 сут после 40-минутной ООСА нейроглиального индекса в СМК увеличивался от 1,62 (1,53–1,81) до 2,72 (2,48–3,10) (критерий Манна-Уитни, $p=0,001$).

Гидропические изменения, с просветлением структур, преобладали в нейропиле (отростки астроцитов, терминалы, дистальные дендриты), но встречались нейроны с явными признаками вакуолизации перикариона. Вакуолизация дендритов и нейропиля хорошо верифицировалась при иммуногистохимическом типировании NSE, MAP2 и GFAP. Тела астроцитов (8–10 мкм) и их отростки были представлены в виде сети, которая заполняла пространство между перикарионами СМК. Часть отростков имела признаки набухания.

В сравнении с контролем после ООСА во всех экспериментальных группах выявлено статистически значимое уменьшение общей численной плотности нейронов слоя III и V СМК. Так, после 40-минутной ООСА через 7 сут наблюдения в слое III этот показатель уменьшался на 26,4% ($p=0,001$), в норме – 442 (352–485), а в слое V – на 18,5% ($p=0,01$), в норме 290 (244–331) на 1 мм² (критерий Манна-Уитни). При этом множественное сравнение показало наличие межгрупповых различий ($H=9,7$; $p=0,02$; критерий Краскела-Уоллиса). В сравнении с животными после 40-минутной ООСА наименьшая редукция общей численной плотности нейронов отмечена у животных с односторонней ООСА: в слое III – на 16,5% ($p=0,001$), V – на 9,2% (критерий Манна-Уитни, $p=0,01$). Однако различий между животными после 20- и 40-минутной ООСА по этому показателю не выявлено (критерий Манна-Уитни, $p>0,05$).

Следовательно, через 7 сут двусторонняя ООСА имела более тяжёлые последствия для популяции пирамидных нейронов слоёв III и V СМК. Выявленные гистологические и иммуногистохимические изменения СМК свидетельствовали о разной степени воздействия 20-, 30- и 40-минутной ООСА на нейроны СМК. Для сравнения степени проявлений отёка-набухания СМК в изученных группах использовали анализ цветных изображений, одинаковых по размеру (20×20 мкм) участков нейропиля, не содержащих микрососуды, с помощью оценки их пиксельного состава (яркость, количество). Яркие пиксели (выше более тёмного фона) соответствовали участкам СМК с высоким содержанием воды – ЗМЯ (зоны максимальной яркости).

Установлено, что через 1 сут после ООСА во всех группах относительная площадь ЗМЯ статистически значимо превышала контрольное значение в 2–2,5 раза. Выявлено наличие статистически значимых различий между выборками групп после 20-, 30- и 40-минутной ООСА через 1 сут ($H=37,8$; $p=0,0001$), 3 сут ($H=26,6$; $p=0,0001$) и 7 сут ($H=8,3$; $p=0,02$; критерий Краскела-Уоллиса). При этом наиболее высокие значения показателей отмечали через 1 и 3 сут после 40-минутной ООСА.

Кроме того, группы отличались по частотному распределению полей зрения с одинаковым относительным объёмом. Больше всего полей зрения с высоким значением относительной площади ЗМЯ выявлено через 1 сут в группе после 40-минутной ООСА. В этой группе в 1,5–2,5 раза чаще ($\chi^2=10,5$; $p=0,01$) встречались «пористые» участки в верхнем этаже молекулярном слое СМК.

Сравнительный анализ общей численной плотности ЗМЯ в нейропиле молекулярном слое СМК в контроле и после ООСА показал наличие статистически значимого увеличения количества набухших компонентов нейропиля. Многомерная проверка равенства медиан данного показателя выявила наличие статистически значимых различий между выборками групп после 20-, 30- и 40-минутной ООСА через 1 сут ($H=9,4$; $p=0,01$), 3 сут ($H=69,6$; $p=0,0001$) и 7 сут ($H=54,5$; $p=0,0001$; критерий Краскела-Уоллиса). При этом мелкие (но более многочисленные) ЗМЯ чаще встречались при односторонней ООСА.

Это свидетельствовало о том, что после двусторонней 40-минутной ООСА, вероятно, набухание нейропиля проявлялось сильнее или появлялась тенденция слияния ЗМЯ с образованием конгломератов, необратимо расширенных/изменённых отростков астроцитов.

Биоколлоиды цитоплазмы переставали удерживать часть жидкости, и она трансформировалась в свободное состояние, вероятно, переходила и в межклеточное пространство. Возникли условия для формирования интерстициального отёка. После 40-минутной ООСА были характерны самые большие зоны отека-набухания нейропиля молекулярном слое СМК, которые выявлялись через 3 сут после ишемии.

Максимальное количество связанной/свободной воды, выявленной по фокусам яркости, при развитии эдематозных изменений отмечено в нейропиле верхнего этажа молекулярном слое СМК и периваскулярных пространствах. Эти зоны соответствовали скоплению GFAP-позитивного материала в контроле – верхний этаж (поверхностная глиальная пограничная мембрана, образованная отростками специализированных астроцитов) и вокруг сосудов. Более крупные очаги чаще встречались у животных после двусторонней ООСА (20- и 40-минутной) – на 20,3% (95% ДИ: 6,7–32,6%; $\chi^2=8,6$; $p=0,003$).

Морфометрические проявления де- и гипергидратации зубчатой фасции гиппокампа. Проведён сравнительный анализ проявлений отёка-набухания как стандартной дозозависимой реакции гиппокампальной формации на острую ишемию. В гиппокампе животных контрольной группы выявили три различающихся по степени гидратации компартмента – молекулярного слоя, слой клеток-зёрен (гранулярный слой, из 5 – 6 рядов, компактно расположенных округлых нейроцитов) и ПС. Различия, прежде всего, обусловлены особенностями структурной организации этих слоёв. В молекулярном слое и ПС выявлялось небольшое количество более светлых, чем эозинофильный фон, участков (вероятно, поперечные срезы набухших отростков астроцитов и дендритов). Это свидетельствовало о структурно-функциональной гетероморфности компонентов нейропиля молекулярном слое и ПС.

Текстура изображений молекулярном слое и ПС визуально отличалась, особенно наглядно это проявлялось при гистохимическом исследовании на MAP2 и GFAP. Вероятно, последнее связано с тем, что в ПС на границе со слоем клеток-зёрен располагалось большое количество миелинизированных волокон от этих нейронов, их было больше, чем в молекулярном слое, волокон фиброзных астроцитов. Эти особенности делали структуру ПС более тёмной, контрастной и ячеистой.

ООСА и ПОСА, вероятно, приводили к существенному перераспределению воды в ЗФ. В остром периоде (1 и 3 сут) появлялись поля зрения зубчатой фасции со структурными проявлениями перицеллюлярного отёка и периваскулярного отёка астроцитов. В большей степени это было характерно для границы слоя клеток-зёрен и ПС у животных группы 30- и 40-минутной. Как раз там, где располагается основная масса аксонов клеток-зёрен и структурно связанных с ними фиброзных астроцитов.

В более отдалённом периоде (7, 14, 30 сут) в группах ООСА отмечена редукция проявлений отёка набухания, а для ПОСА – усиление. Гидропические изменения астроцитов сочетались с появлением тёмных сморщенных и несморщенных нейронов.

О перераспределении воды в зубчатой фасции свидетельствовали изменения характеристик пиков (по отношению к общему более тёмному фону – *relative above background*) изображений (размеры, средняя интенсивность пикселей и общая интенсивность пиков), изученных с помощью плагина "*Find Foci*", в динамике постишемического периода (на примере группы ПОСА).

Видно, что в течение 30 сут увеличивались количество, размеры зон перинейронального отёка и интенсивность пикселей пиков изображения зубчатой фасции вплоть до слияния пиков в крупные зоны высокой интенсивности. Все это было характерно для границы слоя клеток-гранул и ПС. Пикноморфные нейроны чаще встречались в двух нижних рядах слоя клеток-гранул.

По данным морфометрического анализа, относительная площадь 20-ти наиболее ярких пиков (по среднему уровню общей интенсивности пикселей в пике) на границе слоя клеток-зёрен и ПС при сравнении групп и сроков статистически значимо отличалась. Больше всего таких пиков выявили после двусторонней ООСА (20- и 40-минутной) и полной ПОСА, меньше – после односторонней ООСА (30-минутной). Существенно то, что после лёгкой

ишемии (20- и 30-минутной ООСА) показатель увеличивался только через 1 и 3 сут, а затем уменьшался.

После более тяжёлой ишемии (40-минутной ООСА) подобные проявления гипергидратации отмечались через 1 – 7 сут. При полной ПОСА высокий уровень гипергидратации зубчатой фасции отмечали в течение всего периода наблюдения, о чём свидетельствовала относительная площадь всех наиболее ярких пиков. Статистически значимые различия выявлены при сравнении всех групп по всем срокам, между группами через 14 и 30 сут, между сроками после 20-, 30- и 40-минутной ООСА.

Видно, что среди всех 20 пиков поля зрения только два – три были максимально яркими (максимумы) – почти белыми (max значения >240), остальные пики варьировались по уровню яркости <240. Между группами и сроками статистически значимо различались не только максимумы, но и средняя интенсивность пикселей всех пиков. Все это свидетельствовало о том, что при более тяжёлой ишемии в пике преобладали яркие пиксели (гипергидратация до свободной жидкости), смещение в сторону яркости 255. В сравнении с контролем происходило увеличение разброса ($Q1-Q3$) значений.

Показано, что после 40-минутной ООСА и ПОСА (более тяжёлая ишемия) появлялось большое количество очагов отека-набухания, у которых данный показатель в 20 раз превышал контрольное значение 2,14 (1,65 – 2,71); после 20- (двусторонняя) и 30-минутной (односторонняя) ООСА – только в 10 раз. Следовательно, сравниваемые группы прежде всего отличались пиками с максимальными значениями общей интенсивности.

В молекулярном слое отмечали сужения капилляров, признаки отёка-набухания нейропиля и периваскулярных ножек астроцитов. Нейронов в этом слое мало, поэтому он представлен типичным нейропилем и капиллярами, вокруг которых выявляли максимумы яркости изображения.

По данным морфометрического анализа, парного сравнения с контролем и многомерного статистического анализа всех групп, установлено, что ООСА и ПОСА приводили к появлению зон (пиков) просветления (отек-набухание), которые сохранялись на протяжении всего периода наблюдения. Наиболее наглядно это проявлялось после ПОСА. В этой группе вариационные ряды становились экстремально асимметричными.

В молекулярном слое превалировали процессы набухания, а на границе ПС и слоя клеточек-гранул – отек с выраженной гидратацией отростков астроцитов и дегидратацией тел нейронов.

Морфометрические проявления де- и гипергидратации полей СА₁ и СА₃ гиппокампа. Цитоархитектоника СА₁ и СА₃ имеет свои особенности, обусловленные размерами и плотностью укомплектования перикарионов, организацией дендритных деревьев. При реакции на MAP2 в молекулярном слое поля СА₃ отчетливо верифицировался *stratum lucidum*, образованный апикальными дендритами пирамидных нейронов и гигантскими терминалями мшистых волокон из зубчатой извилины. Для поля СА₁ характерен выраженный *stratum radiatum*, представленный прямыми дендритами пирамидных нейронов.

Менее всего между СА₁ и СА₃ различался *stratum lacunosum moleculare* и ПС. Отростки астроцитов этих полей располагались между отростками нейронов в нейропиле, вокруг перикарионов пирамидных нейронов и микрососудов. Таким образом, отмечена изначальная структурная гетероморфность полей СА₁ и СА₃. Наиболее схожими были *stratum lacunosum moleculare* и ПС.

Качественная оценка состояния нервной ткани гиппокампа показала появление после ООСА и ПОСА типичных ишемических изменений всех типов клеток. Даже после односторонней ООСА ишемические изменения затрагивали существенно больше полей зрения (6 – 15 полей зрения из 30), чем в контроле. Появлялись явные признаки диффузно-очаговой де- и гипергидратации, а также реакции нейроглиальных клеток. При этом, как и в контроле, в общей массе преобладали нормохромные и несморщенные темные нейроны.

При моделировании более тяжёлой ишемии (40-минутной ООСА и ПОСА) уже через 1 сут реактивные и дегенеративные изменения затрагивали половину полей зрения (15–20

из 30). Особенно это было характерно после ПОСА. Через 1 сут после ПОСА в полях CA₁ и CA₃ кроме скоплений различных тёмных нейронов выявляли гипохромные нейроны с признаками гомогенизации, выраженные проявления отека-набухания перикариона и перичеселлюлярного отека.

Через 3 сут после 20-, 40-минутной ООСА и ПОСА отмечено преобладание дегенеративно изменённых нейронов; много темных нейронов было через 7 и 14 сут на фоне высокой сохранности систем межнейронной коммуникации и цитоскелета соседних нейронов. После ПОСА (самая тяжёлая ишемия) даже через 30 сут сохранялись гипохромные нейроны с признаками гомогенизации, выраженные проявления отёка-набухания перикариона и перичеселлюлярного отёка.

При оценке яркости пикселей, по данным ROC анализа, на основании определения AUC (Area Under Curve) (93% ДИ: 0,87–0,96; $p=0,001$) и порога отсечения (яркость 220 и 226), легко верифицировать структуры нейропиля (1) без признаков набухания, (2) с признаками набухания и (3) отека-набухания. При этом чувствительность метода составила 83,2 – 90,0 (95% ДИ). Установлено, что в нейропиле CA₁ и CA₃ гиппокампа пики изображения (32-бит) с максимумом яркости <200 соответствовали фону, 200 – 210 не имели признаки набухания, 211 – 225 – соответствовали проявлениям набухания (просветление дендритов, терминалей синапсов, мелких отростков астроцитов), а >226 – проявлениям отека (периваскулярные, перичеселлюлярные, крупные отростки и тела отечных астроцитов).

Морфометрический анализ нейропиля гиппокампа с помощью плагина "*Find Foci*" показал, что через 1 сут после ООСА и ПОСА происходило перераспределение пиков изображения нейропиля по интегральному показателю – общей интенсивности пикселей. Максимально яркие пики отмечены после ПОСА. Для этой группы характерно наличие значительного разброса показателя для всех степеней яркости. После 30-минутной ООСА со слабой ишемией очень ярких пиков, соответствующих отеку-набуханию, не выявлено.

Через 1 сут после односторонней ООСА не выявлено признаков отека-набухания, однако статистически значимое снижение общей интенсивности пикселей для менее ярких пиков свидетельствовало о начальных признаках перераспределения связанной жидкости в дендритах. Дегидратация нейронов и их отростков, вероятно, приводила к появлению темных нейронов без сморщивания. То есть, после легкой ишемии, даже, если и перераспределение жидкости происходило, его трудно было зарегистрировать. Во всех других группах содержание ярких пикселей (порог отсечения более 211) статистически значимо увеличивалось.

Можно полагать, что это было связано с выраженным набуханием (яркость 211–225) и даже отеком нейропиля (> 226). При этом появлялись пики, в которых максимальные значения яркости отдельных пикселей достигали 240 – 255. Тем не менее, показатель общей интенсивности пикселей в пиках в большей степени зависел от размера пика и в меньшей степени – от средней яркости пикселей. Между размером (зон отека-набухания) и средней яркостью его пикселей выявлены слабые положительные связи ($r=0,35-0,45$; корреляционный анализ по Спирмену). То есть, проявления отека-набухания после ООСА и ПОСА зависели в основном не от степени гидратации, а от объема связанных с ним структур нейропиля (дендриты, синапсы, астроциты).

Установлено, что после ООСА и ПОСА распределение статистически значимо скошено вправо – в сторону образования крупных ярких пиков (очагов отека-набухания). Максимальное их количество отмечено после ПОСА. При этом ПОСА приводила к стабильно высокому проявлению гипергидратации (критерий Краскела-Уоллиса $H=7,4$; $p=0,1$) в течение всего периода наблюдения, а после ООСА степень гидратации нейропиля статистически значимо изменялась (группа 20-минутной – $p=0,03$; группа 40-минутной – $p=0,0003$).

У животных группы 30-минутной (односторонняя ООСА) преобладали умеренные обратимые проявления отека-набухания, а в группах 20-, 40-минутной (двусторонняя ООСА) и ПОСА после острой ишемии на фоне нормохромных нейронов выявлены различные

комбинации сочетания набухших, темных несморщенных и сморщенных (штопоробразных) отростков дендритов/перикарионов, проявления отека периваскулярных и принейрональных отростков астроцитов.

Проведённые сравнения, анализ и синтез полученного материала позволили сделать некоторые обобщения, касающиеся закономерностей де- и гипергидратации гиппокампа после непродолжительной ООСА и ПОСА. Показанные переходы от незначительных изменений нейронов по типу набухания (через 1 сут после односторонней ООСА) до выраженных проявлений отёка-набухания (через 30 сут после ПОСА) можно трактовать как последовательный, до определённого момента сбалансированный, процесс обмена жидкости между основными её компартментами. После односторонней ООСА отмечалась в основном гипергидратация нейронального компартмента.

По мере увеличения степени тяжести ишемии выявлялись признаки гипергидратации астроцитарного компартмента и дегидратации нейронов. При этом после ООСА, вероятно, сохранялись потенциальные возможности структурно-функционального восстановления большей части тёмных нейронов и астроглии.

После ПОСА происходил срыв механизмов оттока жидкости по астроцитам, формировались крупные полости со свободной жидкостью. Это сопровождалось дисфункцией астроцитов, как следствие, необратимой дегидратацией и сморщиванием темных нейронов (пикноморфные с гомогенизацией). Известно, что острая ишемия приводит к повреждению и отрыву отростков астроцита с образованием замкнутых полостей, прогрессированию отека-набухания и неизбежной гибели нейронов.

Морфометрическая характеристика проявлений отёка-набухания миндалевидного тела. В миндалевидном теле контрольной группы животных встречались отдельные гиперхромные нейроны, а также очень яркие неокрашенные зоны – просветы пустых сосудов, немногочисленные проявления перичеллюлярного и периваскулярного отека. При этом нейропил миндалевидном теле был представлен однородным эозинофильным материалом без признаков набухания составляющих его элементов (дендриты, отростки астроцитов).

После ООСА в ядрах миндалевидном теле всех групп животных появлялись в основном единичные вакуолизированные нейроны, редко клетки тени, ишемические несморщенные и сморщенные (пикноморфные гомогенизированные и негомогенизированные) темные нейроны. Через 1 сут среди изменённых преобладали нейроны с признаками гидропической дистрофии, одиночные клетки-тени и несморщенные тёмные. Через 3 и 7 сут увеличивалось содержание сморщенных тёмных нейронов (в очагах их скопления до 50 – 60%) и нейронов в состоянии фагоцитоза, увеличивалось количество свободных и сателлитарных нейроглиоцитов.

Количество ярких пиков существенно увеличивалось (в 10–15 раз). Именно по количеству, размерам и яркости этих пиков проводилось сравнение между экспериментальными группами (интегральный показатель – «общая интенсивность пикселей в пиках»).

При сравнении миндалевидном теле правого и левого полушария незначительные статистически значимые различия по общей интенсивности пикселей максимально ярких пиков выявлены через 1 сут после 30-минутной ООСА (односторонняя). На стороне окклюзии проявления отека-набухания были более выражены. Через 3 и 7 сут асимметрии по данной переменной различий не выявляли. Вероятно, это свидетельствовало о восстановлении кровотока в эти сроки.

По данным иммуногистохимической реакции на GFAP, астроциты и их отростки гипертрофировались. Особенно это было характерно для зон с большим количеством гиперхромных нейронов. Основная часть повреждённых нейронов, вероятно, подвергалась фагоцитозу в течении 7 сут после острой ишемии. В сравнение с контролем общая численная плотность нейронов после 20-минутной ООСА уменьшалась на 10,2% ($p=0,03$), после 30-минутной – на 11,4% ($p=0,03$), а после 40-минутной – на 12,9% (критерий Манна-Уитни, $p=0,01$). Дефицит общей численности нейронов сопровождался увеличением нейроглиального индекса от 2,0 (контроль) до 2,8 (критерий Манна-Уитни, $p=0,01$) (через 7 сут).

С помощью плагина "*Find Foci*" верифицированы пики (участки изображения, отличающиеся от соседних средними значениями интенсивности пикселей). В контроле, на чёрном фоне, преобладали пики небольших размеров с различными оттенками серого, яркие светлые участки немногочисленны.

ООСА, вероятно, приводила к существенному перераспределению воды в миндалевидном теле. Так, в остром периоде (1 и 3 сут) появлялись поля зрения миндалевидном теле со структурными проявлениями перипеллюлярного и периваскулярного отека астроцитов. В большей степени это было характерно для микрососудов и пикноморфных нейронов животных после 30- и 40-минутной ООСА, как раз там, где располагается основная масса отростков астроцитов. В более отдалённом периоде (7 сут после ООСА) после 20- и 40-минутной ООСА отмечена незначительная редукция проявлений отёка набухания. Гидропические изменения астроцитов сочетались с появлением тёмных сморщенных и несморщенных нейронов на протяжении всего периода наблюдения.

Проведенные сравнения показали существование дозозависимых, от продолжительности ишемии, переходов – от незначительных изменений нейронов и астроцитов миндалевидном теле по типу набухания (через 1 сут после двусторонней 20- и односторонней 30-минутной ООСА) до выраженных очаговых проявлений отека-набухания (через 3 сут после двусторонней 40-минутной ООСА). Это можно трактовать как последовательный сбалансированный процесс обмена жидкости между клетками миндалевидном теле. После односторонней 30- и двусторонней 20-минутной ООСА отмечалась в основном гипергидратация нейронального компартмента. После 40-минутной ООСА выявлялись выраженные признаки гипергидратации астроцитарного компартмента и дегидратации нейронов (пикноморфные нейроны). При этом во всех группах, вероятно, сохранялись потенциальные возможности структурно-функционального восстановления большей части темных несморщенных нейронов и отечной астроглии.

Однако в наиболее поврежденных участках миндалевидном теле после 40-минутной ПОСА происходил срыв механизмов оттока жидкости по астроцитам, формировались периваскулярные и перинейрональные зоны со свободной жидкостью. В таких зонах, вероятно, сочетались дисфункция ионных насосов нейронов, астроцитов и эндотелиальных клеток микрососудов и, как следствие, происходила необратимая дегидратация и сморщивание нейронов (с последующим их фагоцитозом) на фоне отека конечных отделов отростков астроцитов.

Использованный подход для количественной оценки гидратации нервной ткани путём определения структуры пикселей изображения по степени их яркости и размера светлых зон позволило разделить физиологические и патофизиологические проявления – набухание и отёк, а также выявлять особенности разных отделов головного мозга при развитии отека-набухания и оценить его динамику. Это важно при интерполяции и экстраполяции характеристик структурно-функциональных изменений.

Таким образом, по результатам проведенного исследования в качестве потенциальных механизмов защиты нервной ткани можно рассматривать умеренные гидропические изменения, активацию, пролиферацию и пространственную реорганизацию нейроглиальных клеток, увеличение количества нейронов с двумя и более ядрышками, и даже ядрами, разрушение синапсов и неосинаптогенез, а также использование плеiotропных эффектов при активации ключевого фермента апоптоза – каспазы 3. Особенности комплексного действия этих механизмов после ООСА зависят от отдела головного мозга и продолжительности острой субтотальной ишемии. При легких моделях (20-, 30-минутная ООСА) равновесие между механизмами защиты и повреждения смещено в сторону сохранения нейронов. После 40-минутной ООСА и ПОСА происходит срыв защиты и восстановления поврежденных нейронов, с активацией некробиотических механизмов и фагоцитозом их остатков (отростков и тел). Максимально это проявляется при отсутствии выраженной реперфузии мозга (ПОСА).

ВЫВОДЫ

1. К общим закономерностям структурно-функциональной перестройки нервной ткани разных отделов головного мозга крыс после окклюзии общих сонных артерий относится сочетание комплекса деструктивных, компенсаторно-приспособительных и репаративных процессов, выраженность которых зависит как от продолжительности ишемического воздействия, так и от отдела головного мозга. Наиболее выраженные деструктивные изменения нейронов в остром ишемическом периоде происходят в сенсомоторной коре и СА1 гиппокампа по сравнению с миндалевидным телом: через 3 сут после 20-минутной окклюзии общих сонных артерий содержание нормохромных нейронов статистически значимо снижается в СМК на 58,3% ($p < 0,001$), в СА1 гиппокампа – на 54,4% ($p < 0,001$), в миндалевидном теле – на 29,6% ($p < 0,001$).

2. Деструктивные изменения нейронов (отек-набухание, разрушение цитоскелета, редукция дендритов) сопровождаются реорганизацией нейроглии, что обуславливает увеличение нейроглиального индекса по сравнению с контролем: через 3 сут – в 1,8 раза, через 7 сут – в 2,3 раза, через 14 сут – в 2,0 раза, через 30 сут – в 1,3 раза после 20-минутной окклюзии общих сонных артерий.

3. После 20- и 30-минутной окклюзии общих сонных артерий в разных отделах головного мозга регистрируются компенсаторно-приспособительные и репаративные реакции в поврежденных нейронах (восстановление относительной площади терминалей начиная с 7-х суток до контрольного уровня), а после 40-минутной окклюзии общих сонных артерий – преимущественно деструктивные процессы с появлением зон «пористого» нейропиля и высоким содержанием необратимо измененных гииерхромных нейронов. Это позволяет считать 40-минутную окклюзию общих сонных артерий моделью неполной ишемии головного мозга средней степени тяжести. Необратимая деструкция нейронов после 40-минутной окклюзии носит диффузно-очаговый характер, проявлялась выраженным дефицитом общей численной нейронов в слое III коры.

4. При полной перевязке общих сонных артерий выраженные проявления отёка-набухания перикариона и перичеллюлярного отёка носят прогрессирующий характер, гипохромные нейроны с признаками гомогенизации и деструктивные изменения астроцитов сохраняются в течение 30 сут.

5. К компенсаторным реакциям головного мозга в условиях неполной ишемии относится увеличение доли нейронов с двумя и более ядрышками среди сохранившихся нормохромных нейронов в сенсомоторной коре. Содержание таких нейронов максимально в слое III через 7 сут после 40-минутной окклюзии общих сонных артерий (1,5 %) во время пика увеличения содержания олигодендроцитов.

6. По данным иммуногистохимического анализа, каспаза 3-позитивная субстанция локализуется преимущественно в синаптических терминалях, в телах нейронов каспаза 3 практически отсутствует. В гиппокампе максимальная активация каспазы 3 происходит в stratum radiatum поля СА1 через 3-14 сут после восстановления кровотока в сочетании активацией синаптической нейропластичности. Локализация каспазы 3 преимущественно в синаптических терминалях позволяет сделать заключение о ее важной роли в синаптической нейропластичности при ишемии головного мозга после 20-минутной окклюзии общих сонных артерий.

7. В остром периоде ишемии (3 сут) происходит снижение относительной площади синаптофизина в пресинаптических терминалях СА1 гиппокампа на 11,4%, а в СА3 – на 15,8%. В отдаленном периоде (30 сут) в СА1 гиппокампа данный показатель восстанавливается до 17,5%, а в СА3 – на 28,2%. Данные изменения свидетельствуют о разрушении синаптофизина в первые сутки и восстановление через 30 сут после окклюзии путем активации механизмов нейропластичности.

8. Односторонняя окклюзия общих сонных артерий обуславливает появление статистически значимой асимметрии в структурной организации нейроглии головного мозга

крыс, что характерно только для острого постишемического периода (1 и 3 сут). В процессе структурно-функционального восстановления головного мозга асимметрия по общей численной плотности нормохромных нейронов и астроцитов нивелируется. Количество микроглиоцитов и олигодендроцитов статистически значимо не различается.

9. Увеличение фрактальной размерности и уменьшение лакунарности в сенсомоторной коре после окклюзии общих сонных артерий происходит через 3 сут после окклюзии общих сонных артерий, в гиппокампе – через 7 и 14 сут. До уровня контроля суммарные показатели, характеризующие фрактальную структуру, не восстанавливаются. Это свидетельствует о появлении новых периферических отростков и увеличение количества ветвлений астроцитарного дерева. Выявленные изменения пространственной организации свидетельствуют об активации защитных функций астроглии, направленных на восстановление и утилизацию поврежденных нейронов.

10. В остром, подостром, отдаленном периодах после окклюзии общих сонных артерий в сенсомоторной коре, гиппокампе и миндалевидном теле возрастает функциональная и пролиферативная активность (по оценке индекса Ki-67) астроцитов, олигодендроглиоцитов и микроглиоцитов, которые функционируют как единая интегрированная защитная и saniрующая межклеточная система с выраженной региональной специфичностью.

11. В постишемическом периоде реализуется синергетическое взаимодействие патологических и защитных изменений нейронов и глиальных клеток нервной ткани головного мозга у экспериментальных животных. В процессе этого возникают новые более сложные структурно-функциональные системы нервной ткани. Все это происходит при согласованности взаимодействия частей системы как единого целого, направлено на сохранение нейронов, адаптивную реорганизацию нейроглиальных сетей и связей.

СПИСОК РАБОТ, ОПУБЛИКОВАННЫХ ПО ТЕМЕ ДИССЕРТАЦИИ

1. Степанов А.С., Акулинин В.А., Степанов С.С., **Авдеев Д.Б.** Клеточные системы восстановления и утилизации повреждённых нейронов головного мозга белых крыс после 20-минутной окклюзии общих сонных артерий // **Российский физиологический журнал им. И.М. Сеченова.** - 2017. - Т. 103, № 10. - С. 1135-1147. **Международная реферативная база данных СА(pt)**

2. Степанов А.С., Акулинин В.А., Мыщик А.В., Степанов С.С., Авдеев Д.Б. Нейроглио-сосудистые комплексы головного мозга после острой ишемии // **Общая реаниматология.** – 2017. – Т. 13, № 6. – С. 6-17. <https://doi.org/10.15360/1813-9779-2017-6-6-17> **Международная реферативная база данных Scopus**

3. Akulinin V., Mytsik A., Stepanov A., **Avdeev D.**, Stepanov S., Sergeev A. The structural & functional reorganization of neuro-glio-vascular complexes of the perifocal zones in focal damage of the human neocortex // 47-th Annual Meeting Neuroscience book of abstracts. 11-15 ноября 2017. 201.02 S

4. Степанов А.С., Акулинин В.А., **Авдеев Д.Б.** Роль нейроглии в защите, восстановлении и утилизации поврежденных нейронов головного мозга белых крыс после 20-минутной окклюзии общих сонных артерий // Научная конференция морфологических кафедр Санкт-Петербурга, посвященная 145-летию со дня рождения В.Н. Шевкуненко «Методология научно-исследовательской работы кафедр морфологического профиля». Вестник Российской Военно-Медицинской Академии. – 2017. – № S3. – С. 140.

5. Акулинин В.А., Степанов С.С., **Авдеев Д.Б.**, Степанов А.С., Разумовский В.С., Артюхов А.В., Горбунова А.В. Особенности изменений неокортекса, архикортекса и миндалевидного тела белых крыс после острой ишемии // **Журнал анатомии и гистопатологии.** – 2018. – Т. 7, № 2. – С. 9–17.

6. Степанов А.С., Акулинин В.А., **Авдеев Д.Б.**, Горбунова А.В. Функциональная и пролиферативная активность клеток нейро-глио-сосудистых комплексов сенсомоторной

коры, гиппокампа и миндалевидного тела головного мозга белых крыс в раннем постишемическом периоде // **Журнал анатомии и гистопатологии.** – 2018. – Т. 7, № 2. – С. 85–89.

7. Степанов А.С., **Авдеев Д.Б.**, Акулинин В.А., Степанов С.С. Структурно-функциональные изменения нейронов неокортекса белых крыс после 20-минутной окклюзии общих сонных артерий // Патологическая физиология и экспериментальная терапия. - 2018. – Т. 62, № 2. – С. 30-38. DOI: 10.25557/0031-2991.2018.02.30-38

8. Акулинин В.А., Степанов А.С., **Авдеев Д.Б.** Особенности повреждения и восстановления ядерных и экранных центров головного мозга после острой транзиторной ишемии // **Морфология.** – 2018. – Т. 153, № 3. – С. 13-14.

9. Степанов А.С., Акулинин В.А., Степанов С.С., **Авдеев Д.Б.**, Горбунова А.В. Коммуникация нейронов поля СА3 гиппокампа головного мозга белых крыс после острой ишемии // **Общая реаниматология.** – 2018. – Т. 14, № 5. – С. 38–49. DOI: 10.15360/1813-9779-2018-5-38-49 **Международная реферативная база данных Scopus**

10. **Авдеев Д.Б.**, Акулинин В.А., Степанов А.С., Горбунова А.В., Степанов С.С. Плейотропные ферменты апоптоза и синаптическая пластичность гиппокампа белых крыс после окклюзии общих сонных артерий // Сибирский медицинский журнал. – 2018. – Т. 33, № 3. – С. 102–110. DOI: 10.29001/2073-8552-2018-33-3-102-110

11. Степанов С.С., Акулинин В.А., **Авдеев Д.Б.**, Степанов А.С., Горбунова А.В. Структурно-функциональная реорганизация ядрышкового аппарата нейронов неокортекса, архикортекса и базальных ганглиев головного мозга белых крыс после 20-минутной окклюзии общих сонных артерий // **Журнал анатомии и гистопатологии.** – 2018. – Т. 7, № 4. – С. 67–74.

12. Степанов А.С., Акулинин В.А., **Авдеев Д.Б.**, Горбунова А.В. Плейотропность каспазы-3, её возможная роль в адаптационных и восстановительных процессах нервной ткани головного мозга в период реперфузии // Всероссийская конференция с международным участием «Жизнеобеспечение при критических состояниях». – Москва, 2018. – С. 103–104.

13. Степанов С.С., Акулинин В.А., **Авдеев Д.Б.**, Степанов А.С., Горбунова А.В. Реорганизация астроцитов неокортекса белых крыс после 20-минутной окклюзии общих сонных артерий // **Российский физиологический журнал имени И.М. Сеченова.** – 2019. – Т. 105, № 5. - С. 578–590. DOI:10.1134/S086981391905011X **Международная реферативная база данных СА(pt)**

14. Акулинин В.А., **Авдеев Д.Б.**, Степанов А.С., Горбунова А.В. Синаптическая пластичность и ферменты апоптоза // **Морфология.** – 2019. – Т. 155, № 2. – С. 12.

15. Stepanov A.S., Akulinin V.A., Stepanov S.S., **Avdeev D.B.** Methodological features of the morphometric characterization of the synptoarchitectonics of the human neocortex by immunofluorescent detection of neuromodulin // **Neuroscience and Behavioral Physiology.** – 2019. – Vol. 49, No 1. – P. 103-108. DOI 10.1007/s11055-018-0701-6. **Международная реферативная база данных Scopus**

16. **Авдеев Д.Б.**, Степанов С.С., Акулинин В.А., Степанов А.С., Шоронова А.Ю., Самсонов А.А. Реорганизация астроцитов гиппокампа белых крыс после 20-минутной окклюзии общих сонных артерий // Патологическая физиология и экспериментальная терапия. – 2019. – Т. 63, № 4. – С. 13–22. DOI: 10.25557/0031-2991.2019.04.13-22

17. **Авдеев Д.Б.**, Степанов С.С., Горбунова А.В., Акулинин В.А., Шоронова А.Ю. Иммуногистохимические проявления апоптоза и нейропластичности коры головного мозга белых крыс после окклюзии общих сонных артерий // **Морфология.** - 2019. - Т. 156, № 6. – С. 19-24.

18. Горбунова А.В., **Авдеев Д.Б.**, Степанов С.С., Акулинин В.А., Степанов А.С., Шоронова А.Ю., Самсонов А.А. Глиоцитоархитектоника зубчатой фасции и поля СА4 гиппокампа головного мозга белых крыс после 20-минутной окклюзии общих сонных артерий // **Общая реаниматология.** – 2019. – Т. 15, № 6. – С. 26–37. DOI: 10.15360/1813-9779-2019-6-26-37 **Международная реферативная база данных Scopus**

19. Akulinin V.A., **Avdeev D.B.**, Stepanov A.S., Gorbunova A.V., Stepanov S.S., Tsuskman I.G. Cytoarchitectonic features of the neocortex, archicortex and amygdala of white rats after a 20-minute occlusion of the common carotid arteries // **Bulletin of Siberian Medicine**. – 2019. – Vol. 18, No 4. – P. 7-15. DOI 10.20538/1682-0363-2019-4-7-15. **Международная реферативная база данных Scopus**

20. **Авдеев Д.Б.**, Степанов С.С., Акулинин В.А., Шоронова А.Ю., Макарьева Л.М., Цускман И.Г. **Свидетельство о государственной регистрации программы** для ЭВМ №2019666200 «Neuropat 1.0. Определение степени ишемии нервной ткани по снимкам гистологических препаратов». Дата регистрации – 06 декабря 2019 г.

21. **Авдеев Д.Б.**, Горбунова А.В., Шоронова А.Ю., Акулинин В.А. Единство утилизации и нейропластичности повреждённых нейронов после острой ишемии головного мозга // **Морфология**. – 2020. – Т. 157, № 2-3. – С. 8-9.

22. **Авдеев Д.Б.**, Акулинин В.А., Коржук М.С., Заболотных М.В. Естественные системы защиты повреждённых нейронов после острой ишемии головного мозга // Актуальные проблемы ветеринарной науки и практики: Материалы национальной научно-практической онлайн-конференции факультета ветеринарной медицины ИВМиБ ФГБОУ ВО Омский ГАУ. – Омск: ФГБОУ ВО Омский ГАУ, 2020. – С. 64-67.

23. Горбунова А.В., Кошман И.П., Шоронова А.Ю., **Авдеев Д.Б.**, Акулинин В.А., Степанов С.С., Степанов А.С., Макарьева Л.М., Коржук М.С. Сравнительная характеристика структурно-функциональных изменений поля СА3 гиппокампа после острой ишемии и травмы головного мозга белых крыс // **Журнал анатомии и гистопатологии**. – 2020. – Т. 9, № 4. – С. 19–30. DOI: 10.18499/2225-7357-2020-9-4-19-30

24. Степанов С.С., Кошман И.П., Шоронова А.Ю., Калинин А.Г., Акулинин В.А., Степанов А.С., **Авдеев Д.Б.**, Маркелова М.В. Структурные основы изменения межнейронной коммуникации нейронов поля СА3 гиппокампа белых крыс после тяжёлой черепно-мозговой травмы // Патологическая физиология и экспериментальная терапия. – 2021. – Т. 65, № 1. – С. 22–34. DOI: 10.25557/0031-2991.2021.01.22-34

25. **Avdeev D.B.**, Stepanov S.S., Gorbunova A.V., Akulinin V.A., Shoronova A.Y. Immunohistochemical Signs of Apoptosis and Neuroplasticity in the Cerebral Cortex of White Rats after Occlusion of the Common Carotid Arteries // **Neuroscience and Behavioral Physiology**. – 2020. – Vol. 50, No 6. – P. 804-809. DOI 10.1007/s11055-020-00969-0. **Международная реферативная база данных Scopus**

26. **Патент на изобретение № 2731649** «Способ оценки степени влияния экспериментальной ишемии на нервную ткань головного мозга белых крыс при окрашивании препаратов гематоксилином и эозином». Дата регистрации – 07 сентября 2020 г.

27. **Авдеев Д.Б.**, Акулинин В.А., Степанов С.С., Шоронова А.Ю., Макарьева Л.М., Горбунова А.В., Коржук М.С., Маркелова М.В. Влияние окклюзии общих сонных артерий на двуядерные клеточные образования сенсомоторной коры большого мозга крыс // **Общая реаниматология**. – 2021. – Т. 17, № 2. – С. 55-71. DOI: 10.15360/1813-9779-2021-2-55-71 **Международная реферативная база данных Scopus**

28. **Авдеев Д.Б.**, Степанов С.С., Горбунова А.В., Шоронова А.Ю., Макарьева Л.М., Акулинин В.А., Коржук М.С., Заболотных М.В. Темные нейроны сенсомоторной коры белых крыс после острой неполной ишемии в аспекте артефактов фиксации и нейроглиальных взаимоотношений // **Журнал анатомии и гистопатологии**. – 2021. – Т. 10, № 2. – С. 9-22. DOI: 10.18499/2225-7357-2021-10-2-9-22

29. **Авдеев Д.Б.**, Акулинин В.А., Шоронова А.Ю., Горбунова А.В., Макарьева Л.М. Двуядерные клеточные образования сенсомоторной коры большого мозга половозрелых белых крыс после 40-минутной окклюзии общих сонных артерий // Сборник научных трудов всероссийской научной конференции с международным участием «Регенеративная биология и медицина» – Москва, 2021. – С. 20-21.

30. Горбунова А.В., Акулинин В.А., Степанов С.С., **Авдеев Д.Б.**, Шоронова А.Ю.,

Макарьева Л.М., Коржук М.С. Закономерности реорганизации нейроглиальных взаимоотношений в гиппокампальной формации белых крыс после кратковременной окклюзии общих сонных артерий // *Children's Medicine of the North-West*. – 2021. – Т. 9, № 1. – С. 434.

31. **Авдеев Д.Б.**, Степанов С.С., Акулинин В.А., Шоронова А.Ю., Макарьева Л.М., Коржук М.С. Характеристика проявлений отёка-набухания коры головного мозга половозрелых белых крыс после ишемии // *Сборник тезисов XXIII Всероссийской конференции с международным участием «Жизнеобеспечение при критических состояниях»*. – Москва, 2021. – С. 18-19.

32. **Авдеев Д.Б.**, Акулинин В.А., Горбунова А.В., Степанов С.С., Шоронова А.Ю., Макарьева Л.М., Кучерук А.Н., Коржук М.С. Отек-набухание как стандартная дозозависимая реакция зубчатой извилины гиппокампальной формации на острую ишемию // *Журнал анатомии и гистопатологии*. – 2021. – Т. 10, № 3. – С. 15-26. DOI: 10.18499/2225-7357-2021-10-3-15-26

33. Горбунова А.В., **Авдеев Д.Б.**, Степанов С.С., Шоронова А.Ю., Акулинин В.А., Макарьева Л.М. Закономерности реорганизации нейроглиальных взаимоотношений в гиппокампальной формации белых крыс после кратковременной окклюзии общих сонных артерий // *Forcipe*. – 2021. – Т. 4, № 2. – С. 26-34.

34. Степанов С.С., **Авдеев Д.Б.**, Акулинин В.А., Шоронова А.Ю., Макарьева Л.М., Коржук М.С. Проявление отека-набухания сенсомоторной коры большого мозга крыс в зависимости от длительности окклюзии общих сонных артерий (морфометрическое исследование) // *Общая реаниматология*. – 2021. – Т. 17, № 5. – С. 111-128. DOI: 10.15360/1813-9779-2021-5-111-128 **Международная реферативная база данных Scopus**

35. Горбунова А.В., Степанов С.С., Акулинин В.А., **Авдеев Д.Б.**, Шоронова А.Ю., Макарьева Л.М., Конев В.П. Гидропическая дистрофия сенсомоторной коры белых крыс в контексте формирования темных нейронов и изменения нейроглиальных взаимоотношений после краткосрочной окклюзии общих сонных артерий // *Journal of Siberian Medical Sciences*. – 2021. – № 3. – С. 66-81. DOI 10.31549/2542-1174-2021-3-66-81

36. Макарьева Л.М., **Авдеев Д.Б.**, Акулинин В.А., Степанов С.С., Коржук М.С., Шоронова А.Ю. Проявления гипер- и дегидратации нервной ткани полей СА1 и СА3 гиппокампа после непродолжительной окклюзии и пережатия общих сонных артерий // *Патологическая физиология и экспериментальная терапия*. – 2022. – Т. 66, № 1. – С. 17-27. DOI: 10.25557/0031-2991.2022.01.17-27

37. Макарьева Л.М., Акулинин В.А., Степанов С.С., Шоронова А.Ю., **Авдеев Д.Б.**, Коржук М.С. Морфологическое и морфометрическое описание нейронов сенсомоторной коры головного мозга крыс после перевязки общих сонных артерий // *Журнал анатомии и гистопатологии*. – 2022. – Т. 11, № 1. – С. 49-58. DOI: 10.18499/2225-7357-2022-11-1-49-58

38. **Авдеев Д.Б.** Сравнительная морфометрическая характеристика проявлений отёка-набухания миндалевидного тела половозрелых белых крыс после 20-, 30-, 40-минутной окклюзии общих сонных артерий // *Патологическая физиология и экспериментальная терапия*. – 2022. – Т. 66, № 2. – С. 18-27. DOI: 10.25557/0031-2991.2022.02.18-27